Radius Alt Uç Eklem İçi Kırıklarında Artroskopi Yardımlı Osteosentez

Arthroscopically Assisted Osteosynthesis of Distal Radius Intra-articular Fractures

Erdem Özden[1], Hakan Gürbüz[2], Kahraman Öztürk[3], Ali Tufan Pehlivan[4], Süleyman Semih Dedeoğlu[2]

[1]Sağlık Bilimleri Üniversitesi Gaziosmanpaşa Taksim Eğitim ve Araştırma Hastanesi, Ortopedi ve Travmatoloji Anabilim Dalı, İstanbul, Türkiye
[2]Sağlık Bilimleri Üniversitesi Okmeydanı Eğitim ve Araştırma Hastanesi, Ortopedi ve Travmatoloji Anabilim Dalı, İstanbul, Türkiye
[3]Sağlık Bilimleri Üniversitesi Baltalimanı Kemik Hastalıkları Eğitim ve Araştırma Hastanesi, Ortopedi ve Travmatoloji Anabilim Dalı, İstanbul, Türkiye
[4]Kırıkhan Devlet Hastanesi, Ortopedi ve Travmatoloji Kliniği, Hatay, Türkiye

Cite this article as: Özden E, Gürbüz H, Öztürk K, Pehlivan AT, Dedeoğlu SS. Arthroscopically Assisted Osteosynthesis of Distal Radius Intra-articular Fractures. JAREM 2019; 9(2): 71-9.

ÖZ

Amaç: Radius alt uç eklem içi kırıklarında, anatomik eklem restorasyonu amacıyla, kırık redüksiyonu artroskopi yardımıyla fluoroskopi kontrolünde yapılarak, eşlik eden eklem içi patolojilerinin sıklığı ve şiddeti araştırılıp, prospektif olarak olguların sonuçları değerlendirildi.

Yöntemler: Distal radius eklem içi kırığı olup, redüksiyon sağlanamayan veya instabil kırığı olan on iki erişkin hasta çalışmaya alındı. Eksternal fiksatör ile distraksiyon sağlandı. Eklem yüzeyi artroskopik gözlem altında restore edildikten sonra fluoroskopi kontrolünde K-telleri ile stabilize edildi ve eksternal fiksatör kilitlendi. Klinik değerlendirmelerde DASH (disabilty arm shoulder hand) anketi, Gartland&Werley skorunun Sarmiento modifikasyonu (GWSM) ve Mayo modifiye el bileği skoru (MWSM) kullanıldı.

Bulgular: Altı hastada TFCC (triangular fibrokartilaj kompleksi) yırtığı (%50), beşinde SLIL (skafolunat interosseoz ligament) lezyonu (%41,6) saptandı. TFCC yırtığı olan hastaların dördünde (%66) skafolunat bağ lezyonuda vardı. Takip süresi ortalama 1,5 yıl (16-23 ay) olan hastaların son radyografilerinde radiusta dorsal açılanma, uzunluk veya radial açılanma kaybı olmadığı saptandı. DASH skoru ortalama 6,1 (0-15,4) bulundu. GWSM'na göre üç hastada iyi sonuç, dokuz hastada mükemmel sonuç saptandı. MWSM'na göre dört hastada iyi, sekiz hastada mükemmel sonuç alındı.

Sonuç: Distal radius eklem içi kırıklarında osteosentez fluoroskopi kontrolünde artroskopi yardımı ile yapıldığında, radiusun eklem yüzeyinin anatomik restorasyonu sağlanabilir. Aynı zamanda eklem içi bağ yaralanmalarının ve kondral lezyonların tespit edilip, gereğinde debridman veya tamiriyle ileride oluşabilecek komplikasyonlardan artroskopisi yardımlı cerrahi ile kaçınılabilir.

Anahtar kelimeler: Eklem içi, distal radius, kırık, artroskopi yardımlı fiksasyon, eksternal fiksatör

ABSTRACT

Objective: Arthroscopically assisted reduction of distal radius fractures was accomplished with fluoroscopic control to obtain precise reduction. The frequency and severity of accompanying intra-articular pathologies were investigated, and functional outcomes were prospectively evaluated.

Methods: Twelve adult patients with irreducible or unstable intra-articular distal radius fractures were included. Wrist joints were distracted by bridging external fixators. Articular surfaces restored arthroscopically and stabilized with K-wires under fluoroscopic controls fixators were locked. Clinical evaluations were performed with disabilities of the arm, shoulder and hand (DASH) questionnaire, Sarmiento modification of the Gartland and Werley score (GWSM) and modified Mayo wrist score (MWSM).

Results: Triangular fibrocartilage complex (TFCC) tears in six (50%) patients and scapholunate interosseous ligament (SLIL) lesions in five patients (41.6%) were observed. Four TFCC tears accompanied the SLIL lesions. The follow-up period was 1.5 years (16-23 months). No dorsal angulation, loss of radial inclination, and loss of radial length were found at the final radiographs. The DASH scores were approximately 6.1 (0-15.4). The GWSM results were excellent in nine and good in three patients, and the MWSM results were excellent in eight and good in four patients.

Conclusion: Anatomical articular surface restoration of the distal radius can be achieved by arthroscopically assisted osteosynthesis under fluoroscopic control. Arthroscopy can be used to determine the intra-articular ligamentous and chondral lesions, and debridement or repair can also be performed when needed to avoid long-term complications.

Keywords: Intra-articular, distal radius, fracture, arthroscopically assisted fixation, external fixator

ORCID IDs of the authors: E.Ö. 0000-0003-0765-5635; K.Ö. 0000-0002-7644-659x; A.T.P. 0000-0002-4488-574X ; S.S.D. 0000-0002-7441-5028.

Sorumlu Yazar / Corresponding Author: Erdem Özden,
E-posta / E-mail: ozdenerdem@hotmail.com

Geliş Tarihi / Received Date: 20.07.2018 **Kabul Tarihi / Accepted Date:** 26.07.2018
© Telif Hakkı 2019 Sağlık Bilimleri Üniversitesi Gaziosmanpaşa Taksim Eğitim ve Araştırma Hastanesi. Makale metnine www.jarem.org web sayfasından ulaşılabilir.
© Copyright 2019 by University of Health Sciences Gaziosmanpaşa Taksim Training and Research Hospital. Available on-line at www.jarem.org
DOI: 10.5152/jarem.2019.2319

GİRİŞ

Radius alt uç kırıkları, acil servislerde en sık karşılaşılan kırıklardandır (1). Eklem içi kırıkların tedavisi, eklem-dışı kırıkların tedavisinden daha zordur ve halen ideal tedavi yöntemi ile ilgili bir fikir birliği oluşmamıştır (2-4). Eklem içi kırıkların prognozu, artroz gelişme oranı, eşlik eden bağ yaralanmaları ve instabilite nedeniyle daha kötüdür. Kırığın tipinin sonuca doğrudan etkisi kanıtlanmıştır. Uygulanan tedavi ile kırığın, özellikle de eklem yüzlerinin anatomik redüksiyonunun sağlanmasının gerekliliği vurgulanmıştır (5-7).Knirk ve Jupiter, distal radius eklem yüzünde 2mm kadar yer değiştirmenin travmatik osteoartrite sebep olacağını saptamışlardır (8).

Yalnızca radyolojik olarak, eklem içi kırıklarda eklem restorasyonunun anatomik olduğunu anlamak ve yumuşak doku yaralanmalarını saptamak zordur. El bileği eklem yüzünü görebilmek ve basamaklaşma olmadığını teyit edebilmek ve aynı zamanda kırığa eşlik eden eklem içi patolojileri saptamak, artroskopik olarak mümkündür ancak bu konuda çalışma sayısı azdır (4, 7, 9-11).

Tablo 1. Lafontaine'in bildirdiği İnstabilite kriterleri

i. 20 dereceden fazla dorsal açılanma
ii. Lateral grafide dorsal parçalanmanın radiusun eninin 1/3'ünden fazla olması
iii Eklem içi kırık
iv. Eşlik eden ulna kırığı
v. Hastanın 60 yaşından büyük olmasıdır.

Bu çalışmada radius alt uç eklem içi deplase kırıklarında, redüksiyon artroskopi yardımıyla fluoroskopi eşliğinde yapıldı. Eşlik eden diğer eklem içi patolojilerin sıklığı ve şiddeti araştırılıp, prospektif olarak olguların sonuçları değerlendirildi.

YÖNTEMLER

Hastanemiz acil servisine başvuran distal radius eklem içi kırığı olan erişkin hastalardan kapalı redüksiyon ve alçı ile tespit sonucunda redüksiyon sağlanamayan veya instabil kırığı olan hastalar çalışmaya dâhil edildi.

İnstabilite kriterleri olarak Lafontaine'in bildirdiği redüksiyonun sürekliliğini etkileyen negatif faktörler (Tablo 1) kullanıldı (12). Bu bulgulardan üç tanesi varsa kırık instabil kabul edilmektedir.

Kırıkta metafizer uzanımı olanlar, kırık oluştuktan bir hafta sonra görülenler, açık kırığı olanlar, nörovasküler veya tendon yaralanması olanlar, kompartman sendromu düşünülenler ve travma öncesi el bileği hareket kısıtlılığı olan hastalar çalışmaya alınmadı. Acil servise ilk geldiğinde yapılan redüksiyonda uygun dizilim elde edilen, stabil kırığı olan ve 18 yaş altındaki hastalar çalışmaya alınmadı. Çalışmaya katılan hastalardan takiplerine düzenli olarak gelmeyen üç hasta çalışmadan çıkarıldı.

Dokuzu erkek toplam on iki hasta çalışmamıza katıldı. Beş sol, yedi sağ distal radius kırığı artroskopi yardımı ile tedavi edildi. Üç hasta araç dışı trafik kazası (ADTK), üç hasta yüksekten düşme, altı hasta evde veya yolda düşme sonucu başvurmuştu. Hastaların yaş ortalaması 42,6 (28-62) idi. AO sınıflamasına göre bütün kırıklar AO-23-Tip C idi. Frykman sınıflamasına göre dört hasta tip 3, altı hasta tip 7, iki hasta ise tip sekiz olarak sınıflan-

Tablo 2. Yaş, cinsiyet, travma oluş mekanizması, kırık tipi, Palmer sınıflamasına göre TFCC yırtığı ve Geissler sınıflamasına göre skafolunat interosseoz bağ yaralanması tipi, takip süresi ile klinik değerlendirme sonuçları

	Yaş	Cinsiyet	Taraf	Mekanizma	AO tip	Frykman tip	TFCC hasarı Palmer tip	SLIL hasarı Geissler tip	Takip Süresi ay	Dash skoru	G&W Sarmiento Skoru	MAYO El bileği Skoru
Hasta 1	35	E	L	Düşme	C3.1	Tip 7	1A	0	23	0	0	95
Hasta 2	32	E	R	ADTK	C2.3	Tip 3	0	0	22	5	0	90
Hasta 3	44	E	R	Yüksekten düşme	C2.3	Tip 7	1D	0	19	4,8	1	90
Hasta 4	42	E	R	Düşme	C1.2	Tip 7	1A	1	19	6,2	2	90
Hasta 5	50	E	L	Düşme	C1.2	Tip 3	0	0	18	5	0	90
Hasta 6	46	K	R	ADTK	C1.2	Tip 7	0	1	18	0	0	95
Hasta 7	55	K	L	Düşme	C1.2	Tip 3	1A	1	18	0	1	90
Hasta 8	46	K	L	ADTK	C3.2	Tip 7	0	0	18	5	2	90
Hasta 9	62	E	L	Düşme	C1.2	Tip 3	0	0	18	12,5	3	80
Hasta 10	28	E	R	Yüksekten düşme	C3.1	Tip 8	1A	2	18	6,7	4	80
Hasta 11	28	E	R	Yüksekten düşme	C2.2	Tip 8	0	0	17	13,3	2	85
Hasta 12	43	E	R	Düşme	C1.2	Tip 7	1B	1	16	15,4	3	80

dırıldı. Bu sınıflandırma sistemlerine göre tüm kırıklar radiusun karpal eklem yüzüne uzanım gösteriyordu (Tablo 2).

Tüm hastalara el bileğini köprüleyen eksternal fiksatör uygulandıktan sonra gerekli traksiyon fiksatör üzerinden yapıldı. Artroskopi sırasında artropump kullanılmadı. Sıvı ekstravazasyonuna bağlı kompartman sendromunu önlemek için, fiksatörün çivileri yerleştirildikten hemen sonra portalların proksimalinde kalacak şekilde el bileğinden ön kola uzanan elastik bandaj sarıldı. Artroskopik olarak radiusun eklem yüzeyi görüntülenirken redüksiyon el ile ve K-telleri ile manipüle edilerek sağlandı. Özellikle lunat fossada ileri derece çökme saptanan hastalarda el bilek proksimalinden dorsal taraftan yapılan mini insizyon ile metafizer bölgeden bir rujin ile girilerek çökme giderildi. Eksternal fiksatör ile aksiyel yüklenme engellendiği için bu hastalara grefonaj uygulamaya gerek duyulmadı. K-telleri ile kırık tespiti tamamlandıktan sonra rutin olarak radiokarpal bağlarının muayenesi yapıldı. İnterosseoz bağlarda yaralanma saptanan hastalarda midkarpal portallerden de muayene yapıldı.

Tablo 3. Gartland & Werley Demerit değerlendirme skalası Sarmiento modifikasyonu

Rezidüel Deformite (0-3 puan arası)	
Ulnar styloidin belirginleşmesi	1
Rezidüel dorsal tilt	2
Elde radial deviasyon	2 veya 3
Subjektif Değerlendirme (0-6 puan arası)	
Mükemmel: (Ağrı yok, hareket sınırlaması yok)	0
İyi: (Bazen ağrı, hafif derece hareket sınırlaması var)	2
Orta: (Bazen ağrı, orta derece hareket kısıtlanması, el bileği güçsüzlüğü)	4
Kötü: (Ağrı, hareketlerde ileri derecede kısıtlanma)	6
Objektif Değerlendirme (0-5 puan arası)	
Dorsofleksiyon kaybı (<45 o)	5
Ulnar deviasyon kaybı (<15 o)	3
Supinasyon kaybı (<50 o)	2
Pronasyon kaybı (<50 o)	2
Palmar fleksiyon kaybı (<30 o)	1
Radial deviasyon kaybı (<15 o)	1
Sirkümdiksiyon kaybı	1
Distal radioulnar eklemde ağrı	1
Kavrama gücü diğer tarafınkinin %60'ı veya daha az ise	1
Komplikasyonlar (0-5 puan arası)	
Osteoartritik değişiklikler	
Minimal derecede	1
Ağrılı ve minimal	3
Orta derecede	2
Ağrılı ve orta	4
Ciddi derecede	3
Ciddi ve ağrılı	5
Sinir komplikasyonları (median) hafif-orta-ağır	1-3
Alçı sebebi ile zayıf parmak hareketleri	1-2
Sonuç (Toplam puana göre)	
Mükemmel	0-2
İyi	3-8
Orta	9-20
Kötü	>20

Tablo 4. Mayo Klinik modifiye el bileği değerlendirme kriterleri: Green ve O'Brein değerlendirme kriterlerinin Cooney ve ark. tarafından modifikasyonudur

Mayo Klinik Modifiye El Bileği Değerlendirme Kriterleri		
Kategori	Puan	Bulgular
Ağrı	25	Ağrı yok
(25 Puan)	20	Zorlayıcı aktivitelerde hafif ağrı
	20	Sadece hava değişikliklerinde ağrı
	15	Zorlayıcı aktivitelerde orta derecede ağrı
	10	Günlük aktivitelerde hafif ağrı
	5	Günlük aktivitelerde orta derecede ağrı
	0	İstirahatta ağrı
Memnuniyet	25	Çok memnun
(25 Puan)	20	Orta derecede memnun
	10	Memnun değil fakat çalışabiliyor
	0	Memnun değil ve çalışamıyor
Hareket	25	Normal hareketin %100'ünü yapabiliyor
Genişliği	15	%75-90
(25 Puan)	10	%50-74
	5	%25-49
	0	% 0-24
Kavrama Gücü	25	Normal kavramanın %100'ünü yapabiliyor
	15	%75-99
	10	%50-74
	5	%25-49
	0	%0-24
Sonuç Değerlendirme		
Mükemmel		90-100 Puan
İyi		80-89
Orta		65-79
Kötü		<65

Hastalar ameliyattan sonra birinci, üçüncü, beşinci haftaların sonunda kontrole çağırıldı. Birinci haftada kontrol grafileri ile redüksiyonda kayıp olup olmadığına bakıldı. Üçüncü haftanın sonunda el bileğine hareket başlandı. Beşinci haftanın sonunda fiksatör uygulanan hastaların fiksatörleri ve K-telleri çıkarılardı. Son kontrollerinde el bilek grafileri tekrarlandı. Fonksiyonel sonuçlar hastalar tarafından bildirilen sonuçlardan DASH (Kol omuz el sorunları) Anketi, Gartland&Werley Demerit değerlendirme skalası Sarmiento modifikasyonu (Tablo 3) ve Mayo modifiye el bileği değerlendirme kriterleri (Tablo 4) ile değerlendirildi (13-16).

Artroskopik olarak yapılan değerlendirmelerde, travmatik interosseoz bağ yaralanmaları için Geissler ve arkadaşlarının bildirdiği sınıflama sistemi (Tablo 5), TFCC (triangular fibrokartilaj kompleksi) yaralanmaları için Palmer ve ark. (17) bildirdiği sınıflama sistemi (Tablo 6) kullanıldı (7).

Çalışma için hastanemizin yerel etik kurulundan onay alındı ve çalışmaya katılan hastalardan aydınlatılmış onam formu alındı ve çalışmamız Helsinki Bildirgesi'ne uygun olarak hazırlandı.

BULGULAR

On iki hastanın altısında TFCC yırtığı (%50), beşinde SLIL (skafolunat interosseoz ligament) lezyonu (%41,6) saptandı. TFCC yırtığı olan altı hastanın dördünde (%66) skafolunat bağ lezyonu da vardı. Bu çoklu bağ yaralanması olanlar toplam hastaların %33,3'ünü oluşturuyordu (Tablo 2). SLIL yırtıkları dört olguda Geissler Tip 1, bir olguda ise Tip 2 olarak saptandı ve artroskopik olarak shaver yardımıyla tıraşlandı.

Triangular fibrokartilaj kompleksi (TFCC) yırtığı bir hastada ulnar taraftaydı (Tip 1B). Bir hastada ise dorsal radioulnar ligament radial yapışma yerinde parsiyel yırtık vardı. Beş hastada (%41,6) herhangi bir bağ lezyonu saptanmadı.

Hastaların takip süresi ortalama 1,5 yıl (16-23 ay) idi. Hastaların son el bileği röntgenleri üzerinde yapılan ölçümlerde hiçbir hastada radiusun dorsal açılanması olmadığı, uzunluk kaybı veya radial açılanma kaybı saptanmadı. Tüm hastalarda kaynama elde edildi.

Hastaların son kontrollerinde el bilek ve önkol hareket açıklık değerleri ölçüldü. Buna göre; dorsifleksiyon 75°(60°-85° arası), palmar fleksiyon 72° (65°-85° arası), unlar deviasyon 32° (25°-45° arası), radial deviasyon 12°(10°-15° arası), pronasyon 78° (60°-85° arası), supinasyon 83° (75°-90° arası) olarak tespit edildi

Klinik değerlendirmelerde DASH skoru ortalama 6,1 (0-15,4) olarak hesaplandı. Gartland&Werley değerlendirme cetvelinin

Tablo 5. Geissler ve ark.'nın Travmatik interosseoz bağ yaralanmaları için artroskopik sınıflaması

Evre 0- Yaralanma yok.
Evre 1- Radiokarpal eklemden interosseoz bağın zayıf veya hemorajik görünümü. İnterosseoz ligamentlerde bulging vardır, normal düzgün konkaviteleri konveksiteye dönmüştür. Midkarpal boşluktan bakılınca karpal kemikler arasında herhangi bir uyumsuzluk görülmez.
Evre 2- Radiokarpal eklemden interosseoz bağın zayıf veya hemorajik görünümü yine vardır. Ancak midkarpal boşluktan bakılınca karpal kemikler arasında basamaklaşma, uyumsuzluk görülür. Bu kemikler arasında bir prob genişliğinden daha az bir açıklık vardır, prob geçemez.
Evre 3- El bilek kemikleri arasındaki ayrışma hem radiokarpal aralıktan hem de midkarpal aralıktan görülür. Küçük eklem probu el bilek kemikleri arasındaki açıklıktan geçebilir ancak 2.7 mm artroskop geçemez.
Evre 4- Kemikler arasındaki açıklık daha geniştir. Manipülasyonla belirgin instabilite vardır. 2.7 mm. artroskop el bilek kemikleri arasındaki açıklıktan rahatlıkla geçebilir.

Tablo 6. Triangular Fibrokartilaj Kompleks yaralanmaları için Palmer sınıflaması

Sınıf 1: Travmatik
1A: Travmatik santral perforasyon
1B: Travmatik ulnar avülsiyon- distal ulna kırığı var veya yok
1C: Travmatik distal avülsiyon (Karpal yapışma yerinden)
1D: Travmatik radial avülsion- sigmoid çentik kırığı var veya yok
Sınıf 2: Dejeneratif (Ulnakarpal İmpingement Sendromu)
Evre 1: TFCC aşınmış
Evre 2: TFCC aşınmış + lunat ve/ veya ulnar kondromalazi
Evre 3: TFCC perforasyonu + lunat ve/ veya ulnar kondromalazi
Evre 4: TFCC perforasyonu + lunat ve/ veya ulnar kondromalazi + L-T ligament perforasyonu
Evre 5: TFCC perforasyonu + lunat ve/ veya ulnar kondromalazi + L-T ligament perforasyonu + ulnakarpal artrit

Sarmiento modifikasyonuna göre yapılan hesaplamalarda üç hastada iyi sonuç, dokuz hastada mükemmel sonuç saptandı. Mayo Klinik modifiye el bileği değerlendirme sistemine göre dört hastada iyi, sekiz hastada mükemmel sonuç alındı (Tablo 2).

Hiçbir hastada çivi veya tel dibi enfeksiyonu dahil olmak üzere enfeksiyon gelişmedi. İki hastada refleks sempatik distrofi gelişti, bu hastalar fizik tedavi, sıcak-soğuk banyo ile tedavi edildi. Tendon rüptürü, damar, sinir hasarı, kaynamama, gecikmiş kaynama gibi komplikasyonlarla karşılaşılmadı. Artrit bulgusu saptanmadı.

46 yaşında bayan hasta, araç dışı trafik kazası sonrasında sağ el bileği üzerine düşme sonucunda sağ distal radius kapalı, AO C1,2, Frykman Tip 7 kırık gelişmiş (Resim 1, 2). Travmadan üç gün sonra artroskopik asiste kırık redüksiyonu yapılıp, K-telleri ve eksternal fiksatör ile tespit edildi (Resim 3, 4).

Son kontrolde ön-arka ve yan grafiler çekildi (Resim 5, 6). Eklem hareket açıklıkları değerlendirildi (Resim 7-10).

TARTIŞMA

Eklem içi kırıkların dejeneratif eklem bozukluğuna yol açtığı gösterilmiştir (8, 18). Fernandez ve Geissler ile Francisco del Piñal ve arkadaşları radiokarpal eklemde 1mm basamaklanmanın dahi artroza sebep olacağını göstermişlerdir (19, 20). Eklem yüzündeki bu derece az basamaklanmayı ameliyat esnasında eklemi açmadan görebilmenin şu an için en uygun yolunun el bilek artroskopisi olduğunu düşünüyoruz.

Artroskopik olarak kırık redüksiyonu sırasında Doi ve ark. (21) fluoroskopi kullanmadıklarını bildirmişlerdir. Ancak birçok çalışmada C-kollu fluoroskopi ile birlikte redüksiyonun sağlanmasının, uygulanan tespit materyalinin konumunun fluoroskopi ile teyit edilmesi gerektiğinin, hatta bazen artroskopik olarak girilen yerin fluoroskopi ile kontrolünün gerekli olabileceği vurgulanmıştır (10, 11, 22, 23). Biz radial styloidin traksiyonla uzunluğu sağlandıktan sonra radius şaftına K-telleri ile tespitinin yapılıp daha sonra artroskopik olarak redüksiyonun teyit edilmesi gerektiğini, diğer parçaların ise artroskopik olarak eklem yüzü görülürken tespit edilmesi gerektiğini düşünüyoruz. Bu yüzden çalışmamızda artroskopi ve C-kollu fluoroskopiyi birlikte kullandık.

Traksiyonla kırık fragmanların bağlar tarafından redükte edilmesine "ligamentotaksis" adı verilir. Eksternal fiksatör ile ligamentotaksisin yanında, radius eklem yüzeyindeki kompresif

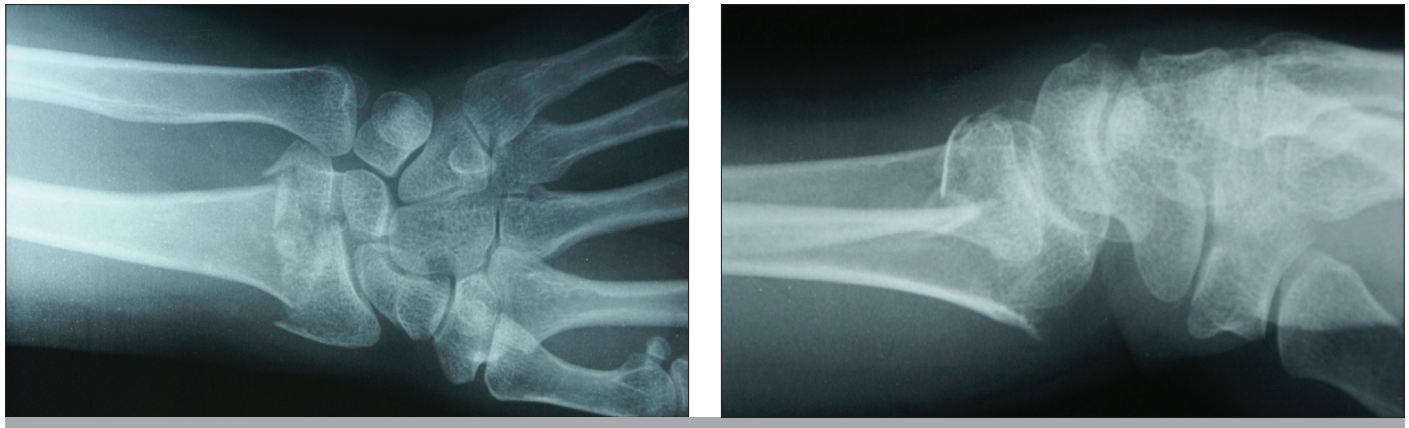

Resim 1, 2. Ameliyat öncesi arka-ön ve yan el bilek grafileri

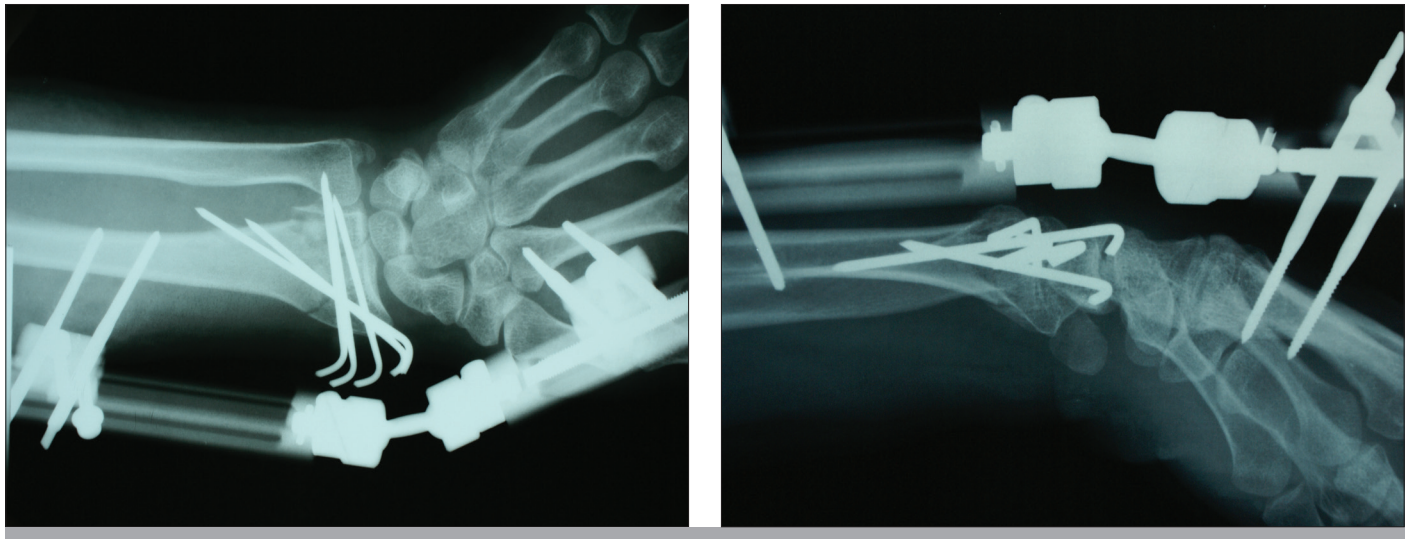

Resim 3, 4. Ameliyat sonrası yirminci günde arka-ön ve yan el bilek grafileri

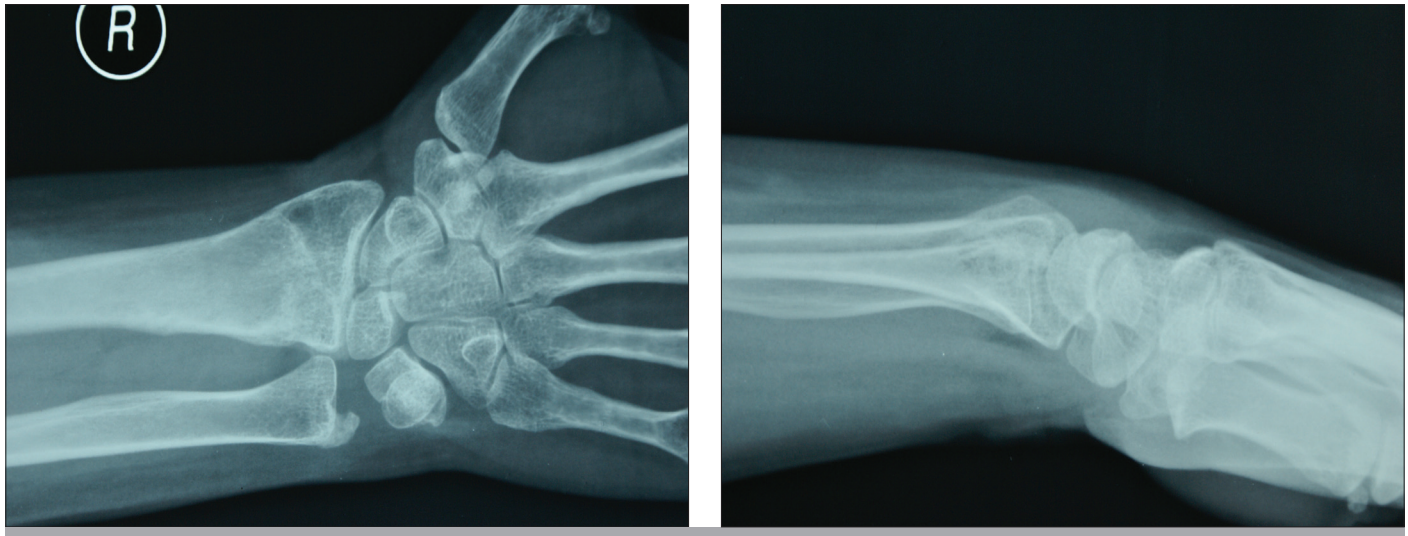

Resim 5, 6. Son arka-ön ve yan el bilek grafileri



Resim 7, 10. Olgunun fonksiyonlarını gösteren son resimleri

güç azaltılır ve redüksiyondan sonra longitudinal aksta kırık hattında çökme engellenir. Ancak eklem içi çökme kırıklarını ve eklem içinde bağ yapışmayan fragmanları ligamentotaksis tek başına redükte edemez. Bunun için radiokarpal ekleme minimal invazif yaklaşımlar tarif edilmiş olsa da, bikonkav yapısından dolayı eklem yüzeyini tam olarak görebilmek mümkün değildir. El bileği artroskopisi sayesinde çeşitli portaller aracılığıyla eklem içi tam olarak değerlendirilebilir, çökmüş olan fragmanlar eleve edilirken artroskopik olarak görülebilir, basamaklanmalar giderilip tespiti sağlanabilir.

Geissler ve ark. (7) distal radius kırıklarına artroskopi ve floroskopi yardımı ile manipülatif redüksiyondan sonra internal tespit uygulamışlar ve eşlik eden yumuşak doku yaralanmalarını araştırmışlardır. Buna göre hastaların %68'inde (41 hasta) yumuşak doku hasarı saptamışlardır. Bunların 26'sı TFCC yaralanması, 19'u SLIL yaralanması, dokuzu LTIL (luno-triquetral

interosseoz ligaman) yaralanmasıdır. İntrakarpal yumuşak doku yaralanmalarının radiusun distal eklem yüzünü ilgilendiren kırıklarında ve lunat faseti ilgilendiren kırıklarda daha sık olduğunu saptamışlardır.

Özkan ve ark. (10), radiusdistal uç eklem içi kırığı olan otuz dört hastanın altı el bileğinde (%17,6) eklem içi yumuşak doku lezyonu bulamazken; beş el bileğinde (%14,7) bir, 23 el bileğinde ise (%67,7) iki veya daha fazla eklem içi yumuşak doku lezyonu saptandığını bildirmiştir (10).

Mehta ve ark. (24) 2000 yılında yayınladıkları bir çalışmada 31 eklem içi distal radius kırığını artroskopi yardımıyla K-telleri ile tespit ettiklerini bildirmişler, %58 TFCC yırtığı, %85 SLIL yırtığı, %61 LTIL yırtığı ve %19 osteokondral lezyon saptamışlardır.

Ogawa ve ark. (25) çalışmalarında %59 TFCC yaralanması, %54,5 SLIL yırtığı, %34,5 LTIL yırtığı saptamışlardır. Bu çalışmada distal radius eklem içi kırığı olan hastaların sadece % 17,1'inde bağ yaralanması olmadığı tespit edilmiştir.

Mrkonjic ve ark. (26) 13 ila 15 sene takip ettikleri radius alt uç kırığı olup TFCC yaralanması olan ve bu yaralanması tedavi edilmeyen 38 hastanın bir tanesi daha sonra ağrılı instabilite nedeniyle opere olmuş, 17 tanesinde ise distal radio-ulnar eklemde laksite saptanmıştır.

Bizim çalışmamızda on iki hastanın altısında TFCC yırtığı (%50), beşinde SLIL lezyonu (%41,6) saptandı. TFCC yırtığı olan altı hastanın dördünde (%66) skafolunat bağ lezyonu da vardı. Bu çoklu bağ yaralanması olanlar toplam hastaların %33,3'ünü oluşturuyordu. Bir hastada saptanan Tip1B TFCC yırtığında tramboline testi pozitifti ve distal radioulnar instabilite mevcuttu. Bu hastada artroskopik olarak TFCC tamiri yapıldı. Diğer bağ yaralanmalarında artroskopik tıraşlama yeterli bulundu.

Distal radius kırıklarının %50 ila %60'ında ulna styloidi de kırıktır (27). TFCC yaralanmaları ise ulna styloid kırığı ile birlikte veya kırılmadan da olabilir (7). Distal radius kırığının stabil tespitinden sonra ulna styloid kırığının tespit edilmemesinin fonksiyonel sonuçları etkilemediğini gösteren çalışmalar vardır (28-30). Artroskopik olarak muayenede tramboline efekti alınamıyorsa, TFCC laksitesi varsa veya DRUJ instabilitesi varsa ulna styloidi tamir edilmelidir (7, 9, 31). Bizim çalışmamızda iki hastada (%16,6) ulna styloidi kırıktı. Her iki hastada da tramboline testi negatif çıktığı ve DRUJ stabil olduğu için tespite gerek duyulmadı.

Distal radius kırıklarının cerrahi tedavisinde plak vida ile tespit en sık uygulanan cerrahi tedavi metodudur ve sonuçları genellikle iyidir. El bilek artroskopisinin birlikte uygulanması birçok yazar tarafından önerilmiştir. Forward ve ark. (32) çalışmasında distal radius kırığı olan genç erişkin hastalara, cerrahi tedaviye ek olarak el bileği artroskopisi yapılmış ve inter karpal yumuşak doku hasarı araştırılmıştır. SLIL yırtıkları için herhangi bir tedavi yapılmamış ve hastalar takibe alınmıştır. Kırık oluştuğunda unlar varyans 2 mm'den daha fazla artıyorsa, bu hastalarda SLIL yırtığı saptanma oranının da arttığını saptamışlardır. Elli bir hastanın yalnızca onunda Geissler Tip 3 yırtık saptanmış ve kalan kırk bir hasta ile bir yıl sonra karşılaştırılmıştır. Tip 3 yırtık olanlarda bir yıl sonra sübjektif ağrının daha fazla olduğunu ve skafo-lunat açıların daha fazla olduğunu saptamışlardır. Y Abe ve ark. (33) da 2013 yılında yayınladıkları çalışmalarında deplase olmamış distal radius kırıklarında bile TFCC yırtığı veya bir karpal ligament yırtığı mevcut ise, ulnar taraflı el bilek ağrısına veya karpal instabiliteye sebep olmaması için uygun bir şekilde tedavi edilmesi gerektiğinden bahsetmişlerdir. Doi ve ark. (21)'nın yaptıkları ortalama takip süresi 31 ay olan bir çalışmada ise, bir grup hastaya artroskopi eşliğinde eksternal fiksasyon, diğer gruba açık redüksiyon sonrası çeşitli tespit metotları uygulanmış ve iki grup hasta fonksiyonel olarak karşılaştırılmıştır. Bu çalışmada fleksiyon-ekstansiyon, radial-ulnar deviasyon hareket açıklıklarının ve kavrama güçlerinin artroskopi eşliğinde fluoroskopi kullanılmadan tespit edilen grupta daha iyi olduğunu saptamışlardır. Bu bilgiler ışığında artroskopi eşliğinde yapılan distal radius kırıklarının tedavilerinde sonuç olarak daha fazla eklem hareketi ve daha az ağrı elde edilebildiği için artroskopiyi kullanmak gerektiğini düşünüyoruz. Maliyet olarak da karpal instabilite veya el bilek ağrıları için tedavi arayacak olan hastaların getireceği ek yükün oluşmasını engelleyebileceği için artroskopik girişimin ekstra bir yük getireceğini düşünmüyoruz. Ancak bu konunun da ayrı bir araştırma konusu olarak incelenmesi gerekmektedir.

Randomize olarak seçilmiş bir kontrol grubunun olmaması, vaka sayısının görece az olmasını çalışmamızın eksik yanları olarak görüyoruz. Distal radius kırıklarında artroskopi yardımlı osteosentezin klasik cerrahiye üstünlüğünü daha ileri bir şekilde belgeleyebilmek için uzun takip süreli karşılaştırmalı prospektif çalışmalara ihtiyaç vardır.

SONUÇ

Distal radius kırıklarının anatomik olarak redükte edilebilmesi için kapalı redüksiyonla K-telleri ve/veya eksternal fiksatör ile tespit esnasında 2,7 mm'lik skop kullanılarak eklem içi basamaklaşmaların giderilip giderilmediğini saptamak mümkündür. Bu teknoloji sayesinde artroz gelişme riskini en aza indirmek elimizdedir. Aynı zamanda eklem içi bağ yaralanmalarının, kondral lezyonların tespiti, gerektiğinde debridmanı veya tamiri de mümkündür. Bu da, ileride ortaya çıkabilecek artroz ve instabilite gibi komplikasyonların önlenmesinde avantaj sağlayacaktır.

Etik Komite Onayı: Bu çalışma için etik komite onayı Bezmialem Valide Sultan Vakıf Gureba Eğitim ve Araştırma Hastanesi Etik Kurulu'ndan alınmıştır (Onay tarihi: 24/06/2009 - Numara: 7/18).

Hasta Onamı: Bu çalışmaya katılan hastalardan sözlü onam alınmıştır.

Hakem Değerlendirmesi: Dış bağımsız.

Yazar Katkıları: Fikir - K.Ö., H.G.; Tasarım - E.Ö., K.Ö.; Denetleme - E.Ö., H.G.; Kaynaklar - A.T.P., S.S.D.; Veri Toplanması ve/veya İşlenmesi - K.Ö., E.Ö.; Analiz ve/veya Yorum - S.S.D., E.Ö.; Literatür Taraması - A.T.P., E.Ö.; Yazıyı Yazan - E.Ö., K.Ö.; Eleştirel İnceleme - H.G., A.T.P., S.S.D.

Çıkar Çatışması: Yazarların beyan edecek çıkar çatışması yoktur.

Finansal Destek: Yazarlar bu çalışma için finansal destek almadıklarını beyan etmişlerdir.

Ethics Committee Approval: Ethics committee approval was received for this study from the Ethic Committee of Bezmialem Valide Sultan Vakıf Gureba Training and Research Hospital (Approval date: 24/06/2009 - Number: 7/18).

Informed Consent: Written informed consent was obtained from the patients who participated in this study.

Peer-review: Externally peer-reviewed.

Author Contributions: Concept - K.Ö., H.G.; Design - E.Ö., K.Ö.; Supervision - E.Ö., H.G.; Resources - A.T.P., S.S.D.; Data Collection and/or Processing - K.Ö., E.Ö.; Analysis and/or Interpretation - S.S.D., E.Ö.; Literature Search - A.T.P., E.Ö.; Writing Manuscript - E.Ö., K.Ö.; Critical Review - H.G., A.T.P., S.S.D.

Conflict of Interest: The authors have no conflict of interest to declare.

Financial Disclosure: The authors declared that this study has received no financial support.

KAYNAKLAR

1. Hagino H, Yamamoto K, Ohshiro H, Nakamura T, Kishimoto H, Nose T. Changing incidence of hip, distal radius, and proximal humerus fractures in Tottori prefecture, Japan. Bone 1999; 24: 265-70.
2. Chen NC, Jupiter JB. Management of Distal Radial Fractures. J Bone Joint Surg Am 2007; 89: 2051-62.
3. Schneppendahl J, Windolf J, Kaufmann RA. Distal radius fractures: current concepts. J Hand Surg Am 2012; 37: 1718-25.
4. Carlsen BT, Rizzo M, Moran SL. Soft-Tissue Injuries Associated With distal radius fractures. Oper Tech Orthop 2009; 19 107-18
5. Ring D. Intra-articular Fractures of the Distal Radius. J Hand Surg Am 2002; 2: 60-77
6. Catalano LW, Cole RJ, Gelberman RH, Evanoff BA, Gilula LA, Borrelli J. Displaced intra-articular fractures of the distal aspect of the radius - Long-term results in young adults after open reduction and internal fixation. J Bone Joint Surg Am 1997; 79: 1290-302
7. Geissler WB, Freeland AE, Savoie FH, Mississippi J, McIntyre LW, Whipple TL. Intracarpal soft-tissue lesions associated with an intra-articular fracture of the distal end of the radius. J Bone Joint Surg Am 1996; 78: 357-65.
8. Knirk JL, Jupiter JB. Intra-articular fractures of the distal end of the radius in young adults. J Bone Joint Surg Am 1986; 68: 647-59.
9. Geissler WB. Intra-articular distal radius fractures: the role of arthroscopy? Hand Clin 2005; 21: 407-16.
10. Özkan M, Yaldız K, Bacakoğlu AK, Ekin A, Özcan C. Radius distal uç eklem içi kırıklarında yumuşak doku yaralanmaları ve bunların el bileği fonksiyonlarına etkileri. Acta Orthop Traumatol Turc 2001; 35: 21-7
11. Ogawa T, Tanaka T, Yanai T, Kumagai H, Ochiai N. Analysis of soft tissue injuries associated with distal radius fractures. BMC Sports Sci Med Rehabil 2013; 5: 19.
12. Lafontaine M, Hardy D, Delince P. Stability assessment of distal radius fractures. Injury 1989; 20: 208-10.
13. Gummesson C, Atroshi I, Ekdahl C. The disabilities of the arm, shoulder and hand (DASH) outcome questionnaire: longitudinal construct validity and measuring self-rated health change after surgery. BMC Musculoskelet Disord 2003; 4: 11.
14. Gartland JJ, Werley CW. Evaluation of healed Colles' fractures. J Bone Joint Surg Am 1951; 33: 895-907.
15. Sarmiento A, Pratt GW, Berry NC, Sinclair WF. Colles' fractures. Functional bracing in supination. J Bone Joint Surg Am 1975; 57: 311-7.
16. Cooney WP, Bussey R, Dobyns JH, Linscheid RL. Difficult wrist fractures. Perilunate fracture-dislocations of the wrist. Clin Orthop Relat Res 1987; 136-47.
17. Palmer AK. Triangular fibrocartilage complex lesions: a classification. J Hand Surg Am 1989; 14 594-606.
18. Lutz M, Arora R, Krappinger D, Wambacher M, Rieger M, Pechlaner S. Arthritis predicting factors in distal intraarticular radius fractures. Arch Orthop Trauma Surg 2011; 131: 1121-6.
19. Fernandez DL, Geissler WB. Treatment of displaced articular fractures of the radius. J Hand Surg Am 1991; 16: 375-84.
20. del PF, Cagigal L, Garcia-Bernal FJ, Studer A, Regalado J, Thams C. Arthroscopically guided osteotomy for management of intra-articular distal radius malunions. J Hand Surg Am 2010; 35: 392-7.
21. Doi K, Hattori Y, Otsuka K, Abe Y, Yamamoto H. Intra-articular fractures of the distal aspect of the radius: arthroscopically assisted reduction compared with open reduction and internal fixation. J Bone Joint Surg Am 1999; 81: 1093-110.
22. Wiesler ER, Chloros GD, Mahirogullari M, Kuzma GR. Arthroscopic management of distal radius fractures. J Hand Surg Am 2006; 31: 1516-26.
23. Abe Y, Tsubone T, Tominaga Y. Plate presetting arthroscopic reduction technique for the distal radius fractures. Tech Hand Up Extrem Surg 2008; 12: 136-43.
24. Mehta JA, Bain GI, Heptinstall RJ. Anatomical reduction of intra-articular fractures of the distal radius - An arthroscopically-assisted approach. J Bone Joint Surg Am 2000; 82: 79-86.
25. Ogawa T, Tanaka T, Yanai T, Kumagai H, Ochiai N. Analysis of soft tissue injuries associated with distal radius fractures. BMC Sports Sci Med Rehabil 2013; 5: 19.
26. Mrkonjic A, Geijer M, Lindau T, Tägil M. The natural course of traumatic triangular fibrocartilage complex tears in distal radial fractures: a 13-15 year follow-up of arthroscopically diagnosed but untreated injuries. J Hand Surg Am 2012; 37: 1555-60.
27. Sherman GM, Seitz WH. Fractures and dislocations of the wrist. Current Opinion in Orthopedics 1999; 10: 237-51.
28. Kim JK, Koh YD, Do NH. Should an ulnar styloid fracture be fixed following volar plate fixation of a distal radial fracture? J Bone Joint Surg Am 2010; 92: 1-6.
29. Souer JS, Ring D, Matschke S, Audige L, Marent-Huber M, Jupiter JB; AOCID Prospective ORIF Distal Radius Study Group. Effect of an unrepaired fracture of the ulnar styloid base on outcome after plate-and-screw fixation of a distal radial fracture. J Bone Joint Surg Am 2009; 91: 830-8.
30. Zenke Y, Sakai A, Oshige T, Moritani S, Nakamura T. Treatment with or without internal fixation for ulnar styloid base fractures accompanied by distal radius fractures fixed with volar locking plate. Hand Surg 2012; 17: 181-90.
31. Badia A, Jimenez A. Arthroscopic repair of peripheral triangular fibrocartilage complex tears with suture welding: a technical report. J Hand Surg Am 2006; 31: 1303-7.

32. Forward DP, Lindau TR, Melsom DS. Intercarpal ligament injuries associated with fractures of the distal part of the radius. J Bone Joint Surg Am 2007; 89: 2334-40.

33. Abe Y, Yoshida K, Tominaga Y. Less invasive surgery with wrist arthroscopy for distal radius fracture. J Orthop Sci 2013; 18: 398-404.