Vestibüler Şvannom Hastalarında Mikrocerrahi Sonuçları: Retrospektif Klinik Çalışma

Microsurgery Results in Vestibular Schwannoma Patients: Retrospective Clinical Study

Halil Can[1], Müge Dolgun[2], Utku Özgen[3], Cengiz Gömleksiz[4], Furkan Diren[5], Aydın Aydoseli[3], Yavuz Aras[3], Altay Sencer[3]

[1]Biruni Üniversite Hastanesi, Beyin ve Sinir Cerrahisi Kliniği, İstanbul, Türkiye
[2]Erzincan Üniversitesi Mengücek Gazi Eğitim ve Araştırma Hastanesi, Beyin ve Sinir Cerrahisi Anabilim Dalı, İstanbul, Türkiye
[3]İstanbul Üniversitesi İstanbul Tıp Fakültesi, Beyin ve Sinir Cerrahisi Anabilim Dalı, İstanbul, Türkiye
[4]Özel Şişli Kolan Hastanesi, Beyin ve Sinir Cerrahisi Kliniği, İstanbul, Türkiye
[5]Taksim Eğitim ve Araştırma Hastanesi, Beyin ve Sinir Cerrahisi Kliniği, İstanbul, Türkiye

Cite this article as: Can H, Dolgun M, Özgen U, Gömleksiz C, Diren F, Aydoseli A, et al. Microsurgery Results in Vestibular Schwannoma Patients: Retrospective Clinical Study. JAREM 2019; 9(2): 80-5.

ÖZ

Amaç: Vestibüler şvannoma vakaları, gelişen görüntüleme teknikleri sebebiyle günümüzde daha sık izlenmektedir. Bu çalışmada, İstanbul Üniversitesi İstanbul Tıp Fakültesi Nöroşirurji Anabilim Dalı'nda retrosigmoid kranyektomi tekniğiyle ameliyat edilen hastaların sonuçları retrospektif olarak değerlendirildi.

Yöntemler: Kliniğimizde 2012-2017 tarihleri arasında opere edilen vestibuler şvannoma tanılı 18 hastanın radyolojik ve klinik bulguları değerlendirildi. Hastalara olası tedavi yöntemleri detaylı olarak anlatıldıktan sonra hepsinden oral ve yazılı aydınlatılmış onam alındı.

Bulgular: Çalışmamızda, 13 kadın ve 5 erkekten oluşan toplam 18 hasta incelendi. Kitle çapı 3cm'nin altında olan 11 hasta; 3cm'nin üstünde olan 7 hasta saptandı. Tüm hastalara retrosigmoid kranyektomi ile kitle rezeksiyonu yapıldı. Hastaların 11'inde total rezeksiyon, 7'sinde subtotal rezeksiyon yapıldı. Total rezeksiyon yapılan hastaların yedisinde (%63,6) yeni gelişen fasyal parezi izlendi. Üçer hastada (%27,2) yeni gelişen glossofarengeal ve abdusens sinir parezisi izlendi. 3cm'den büyük çaplı tümörlerde %42 oranında fasyal sinir korundu. Tüm hastaların içerisinde bir hastada (%5,5) BOS fistülü; bir hastada (%5,5) da hidrosefali gelişti.

Sonuç: Vestibüler şvannom olgularında, mikrocerrahi, radyocerrahi ve 'bekle/takip et' olmak üzere üç yaklaşım izlenmektedir. Her ne kadar 3cm'nin üstündeki tümörlerde altın standart mikrocerrahi olsa da, 3cm'nin altındaki tümörlerde tedavi planı tartışmalıdır. Yaptığımız bu çalışmada, kitle boyutu 3cm'nin altında olan ve total rezeksiyon yapılan hastaların hepsinde postoperatif fasyal parezi gelişmiştir. Total rezeksiyon yapılan hastalarda gelişen 6. ve 9. kafa çifti parezilerinin, subtotal rezeksiyon yapılan hastalarda daha az sıklıkla görülmüş olması, total-subtotal rezeksiyon kararını etkileyebilecek bir faktördür. Bu nedenle 3cm'den büyük çaplı tümörlerde mevcut nöromonitörizasyon imkanları da göz önünde bulundurularak (total rezeksiyon/subtotal rezeksiyon + radyocerrahi) tedavi planı göz önünde bulundurulmalıdır.

Anahtar kelimeler: Vestibüler şvannom, serebellopontin köşe tümörü, kranial sinir parezisi, radyocerrahi

ABSTRACT

Objective: Nowadays due to developing imaging techniques, vestibular schwannoma cases are monitored more frequently. In this study, the results of the patients who underwent surgery in the Department of Neurosurgery, İstanbul University İstanbul School of Medicine were retrospectively evaluated.

Methods: Radiological and clinical findings of 18 patients with vestibular schwannoma diagnosed in our clinic from 2012 to 2017 were evaluated. After describing the possible treatment methods of the disease in detail, oral and written informed consent was obtained from all of them.

Results: In our study, 18 patients, consisting of 13 women and 5 males, were examined. Eleven patients were found with a mass diameter below 3 cm, and seven patients were found with mass diameter above 3 cm. All patients underwent mass resection with retrosigmoid craniotomy. Total resection was performed in 11 patients, and subtotal resection was done in 7 patients. In seven patients with total resection (63.6%), a newly developed facial paresis was observed. The newly developed glossopharyngeal nerve paresis was observed in three patients (27.2%), and also abducens nerve paresis in three patients (27.2%). The facial nerve was preserved at a rate of 42% in tumors larger than 3 cm in size. The CSF fistula developed in one patient (5.5%); hydrocephalus developed in one patient (5.5%).

Conclusion: In cases of vestibular schwannoma, microsurgery, radiosurgery, and "wait/follow" approaches are monitored. Although gold is standard microsurgery in tumors sized above 3 cm, the treatment plan for tumors under 3 cm in size is controversial. In this study, postoperative facial paresis was developed in all patients with total resection, which were below the mass size of 3 cm. The fact that the abducens and glossopharyngeal nerve paresis in patients with total resection have been seen less frequently in patients with subtotal resection is a factor that can affect the decision of total-subtotal resection. Therefore, the treatment plan should be taken into consideration (total resection/subtotal resection + radiosurgery) considering the existing neuromonitoring facilities in tumors larger than 3 cm in size.

Keywords: Vestibular schwannoma, cerebellopontine angle tumor, cranial nerve paresis, radiosurgery

ORCID IDs of the authors: H.C. 0000-0002-6792-9987; M.D. 0000-0002-7945-6902, U.Ö. 0000-0001-8381-0700; C.G. 0000-0002-7884-4639; F.D. 0000-0001-6169-9722; A.A. 0000-0002-4695-8295; Y.A. 0000-0001-8418-2291; A.S. 0000-0001-9925-5422.

Sorumlu Yazar / Corresponding Author: Utku Özgen,
E-posta / E-mail: utkuozgen3661@hotmail.com

Geliş Tarihi / Received Date: 18.06.2018 **Kabul Tarihi / Accepted Date:** 24.07.2018
© Telif Hakkı 2019 Sağlık Bilimleri Üniversitesi Gaziosmanpaşa Taksim Eğitim ve Araştırma Hastanesi. Makale metnine www.jarem.org web sayfasından ulaşılabilir.
© Copyright 2019 by University of Health Sciences Gaziosmanpaşa Taksim Training and Research Hospital. Available on-line at www.jarem.org
DOI: 10.5152/jarem.2019.2226

GİRİŞ

Vestibüler şvannomalar (VS), gelişen görüntüleme yöntemleriyle daha sık tanı almaktadırlar. Superior vestibüler sinirin Schwann hücrelerinden kaynaklanan bu tümörlerin yıllık insidansı, yapılan çalışmalarda bir milyonda 11,5 olarak izlenmiştir (1). "Akustik nöroma" ya da yanlış bir ifade ile "akustik nörinom" olarak da bilinen vestibüler şvannomaların yerleşim yerleri, kanal içi, kanal dışı ve pontoserebellar köşe olmak üzere değişkenlik gösterebilir. Genellikle yavaş büyüme eğilimindedirler (yılda 1-2mm) (2).

VS tedavisinde üç ana başlık öne çıkmaktadır; bekle/takip et, radyocerrahi ve mikrocerrahi. Ayrıca bunların kombinasyonları da (subtotal rezeksiyon sonrası radyocerrahi, radyocerrahi sonrası nüksün ameliyatı gibi) uygulanmaktadır. Takip ve tedavide başlıca amaç, varsa beyin sapı üzerindeki basıyı kaldırmak ve bu sırada hastayı, kranyal sinir fonksiyon kayıplarından, özellikle de hastanın yaşam konforunu ileri derecede bozan fasyal sinir felcinden korumaktır. Son yıllardaki teknolojik gelişmeler ve cerrahi tecrübe artışı, işitmenin korunmasını da geçerli bir hedef haline getirmiştir. Üç santimetreden büyük çaplı tümörlerde, altın standart tedavinin mikrocerrahi olmasının yanı sıra günümüze değin yapılan çalışmalar, çapı üç santimetreden küçük olan tümörlerde, radyocerrahi ve bekle/takip et yöntemlerinin, olası kranyal sinir komplikasyonlarını önlemek açısından daha etkili olduğunu göstermektedir (3-5). Buna karşılık, işitmenin korunması açısından, küçük tümörlere, erken müdahale etmenin (mikrocerrahi veya radyocerrahi) daha etkili olduğunu gösteren çalışmalar da mevcuttur (6, 7). Görüntüleme yöntemleriyle periyodik olarak takip edilen hastaların uzun dönem takip sonuçlarında daha sık işitme kaybı görülmesinin, kitle boyutundan bağımsız olarak, kitle büyüme hızına bağlı olduğu düşünülmektedir (8).

Yaptığımız bu çalışmada, kliniğimizde retrosigmoid kranyektomi yöntemiyle ameliyat edilen vestibüler şvannoma vakalarını literatürle karşılaştırmalı olarak değerlendirdik.

YÖNTEMLER

2012-2017 yılları arasında İstanbul Üniversitesi İstanbul Tıp Fakültesi, Nöroşirürji Anabilim Dalı'nda ameliyat edilen, patoloji raporu sonucu vestibüler şvannoma olarak gelen 18 hasta retrospektif olarak değerlendirildi. Tüm hastaların klinik muayeneleri, preoperatif ve postoperatif kranyal Manyetik Rezonans (MR) görüntülemeleri, işitme test sonuçları incelendi. Çalışmaya katılan hastalardan yazılı ve sözlü aydınlatılmış onam alındı. Hastalara olası tedavi yöntemleri detaylı olarak anlatıldıktan sonra tedavi planı oluşturuldu, hepsinden aydınlatılmış onam alındı. Çalışmaya katılan hastalar; benimsenen amaçlar, yöntemler, finansman kaynakları, bütün olası çıkar çatışmaları, araştırmacının kurumsal bağları, araştırmadan beklenen yararlar, olası tehlikeler, araştırmanın vereceği rahatsızlıklar ve çalışmanın diğer ilgili yönleri hakkında Helsinki Bildirgesine uygun olarak bilgilendirildi.

Tüm hastalara, retrosigmoid kranyektomi yaklaşımıyla mikrocerrahi uygulandı. Hastaların klinik ve radyolojik bulgularına göre, hastayla yapılan tedavi planına göre ya da cerrahın ameliyat sırasındaki tercihine göre, total veya subtotal rezeksiyon uygulandı. Hastaların mevcut kitle çapları hesaplanarak, postoperatif gelişen yeni kranyal sinir parezi bulgularıyla karşılaştırıldı. Ortalama takip süresi 2,7 yıl olarak hesaplandı.

Cerrahi Teknik: Hastalar, supin olarak, tümörün olduğu taraftaki omuz alttan destekli, baş 90 derece karşı tarafa çevrili, hafif fleksiyonda ve üç çivili başlıkla tespit edilmiş olarak konumlandırıldı. Retroauriküler bölgede, mastoid tipin iki parmak medialine yapılan cilt-ciltaltı insizyonu sonrası transvers-sigmoid sinüs köşesinin inferomedialine yapılan 3x3 cm'lik kranyektomi ile pontoserebellar köşeye ulaşım sağlandı. Ameliyat sahasını rahatlatmak amacıyla lateral serebellomedüller sisternadan BOS boşaltıldı. İnternal dekompresyon yardımı ile araknoid plan kullanılarak tümörün çevresi dönüldü. Bu sırada, nöromonitörizasyonun da yardımı ile kranyal sinirlerin korunmasına ve tümörün beyin sapından disseksiyonuna azami dikkat gösterildi. Ameliyat öncesi planlama ya da cerrahın ameliyat sırasındaki kararı doğrultusunda, tümör grosstotal ya da subtotal çıkartıldı (Resim 1. a, b).

BULGULAR

Hastaların 13'ü kadın (%72,2), 5'i erkekti (%27,8). Hastaların yaşı 28 ile 65 arasında değişmekteydi (ortalama yaş: 47,9). Dokuz hastada tümör solda; dokuz hastada sağda yerleşim göstermekteydi. Beş hastada kitle yerleşimi ekstrakanaliküler, bir hastada intrakanaliküler, 12 hastada ise pontoserebellar bölgedeydi. Hastaların 7sinde kitle boyutu 3 cm'den büyük, 11inde 3cm'den küçüktü. Hastaların preoperatif muayenelerinde %77,7 oranında hastada (n=14) çeşitli düzeylerde işitme kaybı izlendi. Bu hastaların %85,7'sinin (n=12) kitle çaplarının 2cm'den büyük olduğu izlendi. Aynı zamanda bu 14 hastanın içerisinde, tümör çapı 3cm'den küçük olan üç hastada, eşzamanlı trigeminal sinir parezisinin olduğu görüldü. Buna ek olarak, preoperatif fasyal parezisi olan üç hasta (%16,6); glossofarengeal parezisi olan iki hasta (%11,1) izlendi.

Toplamda 11 hastaya total rezeksiyon yapılırken yedi hastaya subtotal rezeksiyon yapıldı. Kitle çaplarına göre gruplandırılan hastaların yedisinde kitle çapı üç santimetrenin üstünde; 11 hastada üç santimetrenin altında bulundu. Total rezeksiyon yapılan hastaların %45,4'ünde; subtotal rezeksiyon yapılan hastaların %85,7'sinde, kitle çapının üç santimetrenin altında olduğu izlendi. Bunun yanı sıra kitle çapı üç santimetreden büyük olanların %85,7'sinde total rezeksiyon; üç santimetreden küçük olanların %45,4'ünde subtotal rezeksiyon yapıldı (Şekil 1).

Ameliyat sonrası dönemde, total rezeksiyon yapılan, kitle çapı 3cm'den büyük olan iki hastada (%11,1) yeni gelişen işitme kaybı izlendi (Şekil 2). Tüm hastalar içerisinde ise toplam 9 hastada ameliyat öncesi olmayan fasyal parezi gelişti. Bu hastaların yedisinde (%77,8) total rezeksiyon yapıldığı; ikisinde (%22,2) subtotal rezeksiyon yapıldığı not edildi. Kitle çapından bağımsız olarak, total rezeksiyon uygulanan olguların %63,6'sında postoperatif fasyal parezi izlendi.

Yeni gelişen fasyal parezili hasta grubundaki iki hastada ise fasyal parezi ile eşzamanlı gelişen abdusens parezisi olduğu izlendi. Bu hastaların kitle çaplarının 3cm'den büyük olduğu saptandı.

Tüm hastalar içerisinde toplam üç hastada (%16,6) yeni gelişen abdusens parezisi saptandı. Bu hastaların da kitle çaplarının 3cm'den büyük olduğu ve hepsinin total rezeksiyon geçirdiği görüldü.

Yeni gelişen glossofarengeal sinir parezisi olan toplam üç hastanın (%16,6) ikisinde yeni gelişen fasyal parezi de mevcuttu. Bu hastaların biri dışında hepsinin kitle çapı üç santimetreden büyüktü ve hepsine total rezeksiyon yapılmıştı.

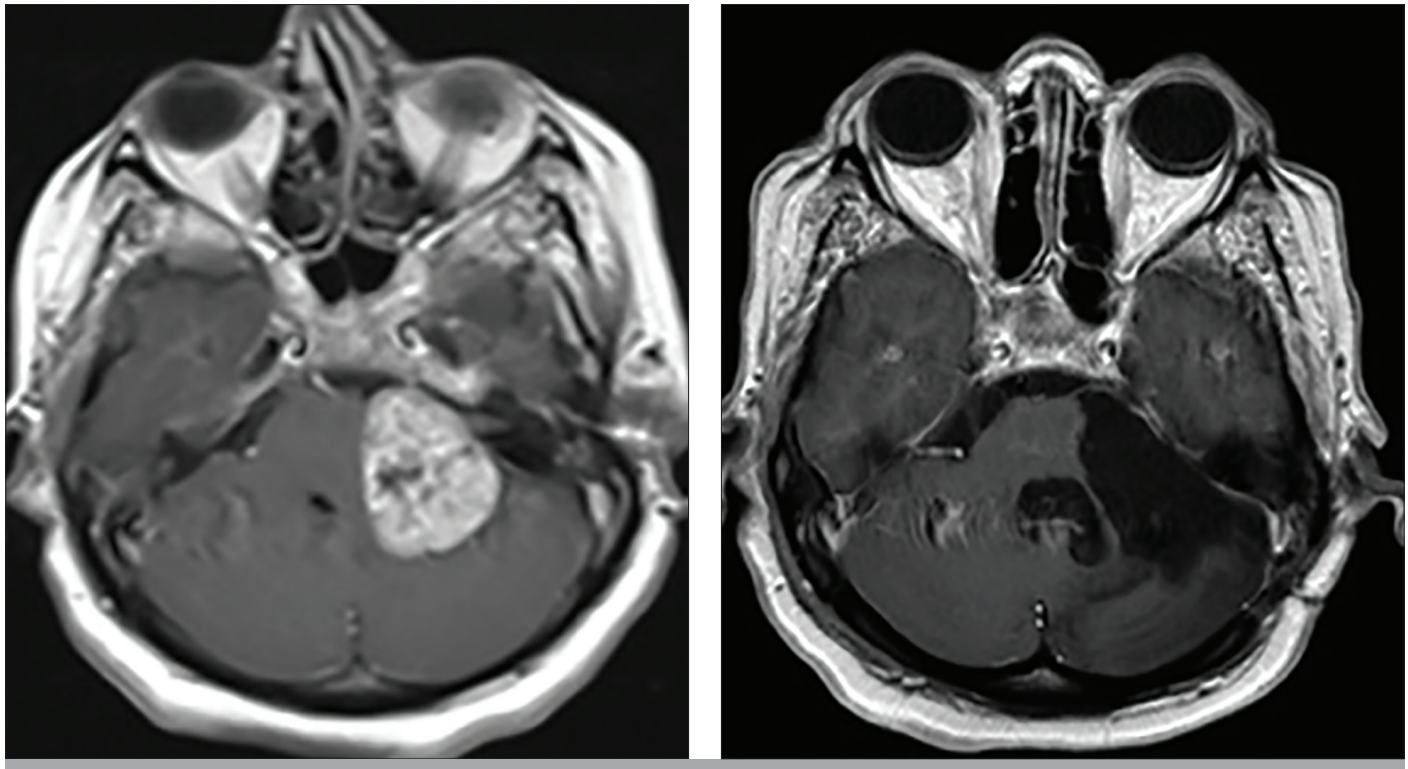

Resim 1. a, b. ol serebellopontin köşe tümörü preop MR görüntüsü (a), Sol serebellopontin köşe tümörü postop MR görüntüsü (b)

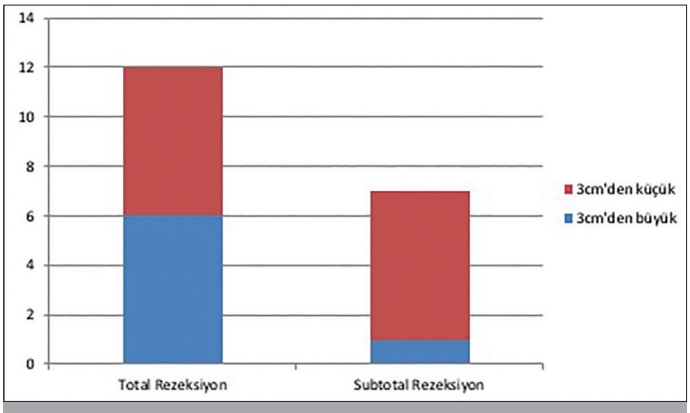

Şekil 1. Toplam 18 hastanın, rezeksiyon tipleriyle kitle çapları arasındaki ilişkiyi gösteren grafik

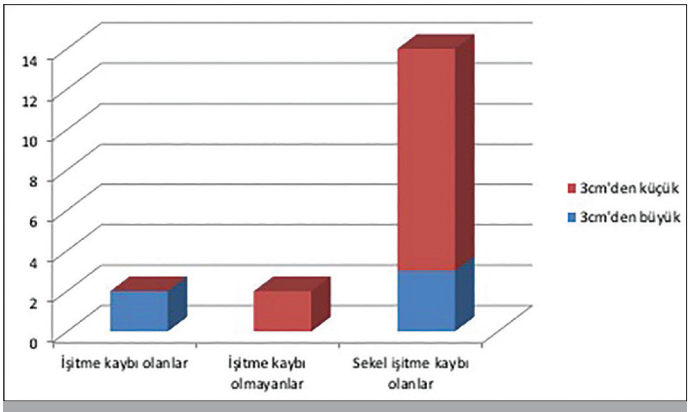

Şekil 2. Ameliyat sonrası gelişen işitme kaybının kitle çapıyla olan ilişkisini gösteren grafik

Postoperatif dönemde bir hastada rinore gelişti ve lomber spinal drenaj ile kontrol altına alındı. Diğer bir hastada gelişen hidrosefali ise ventrikuloperitoneal şant ile tedavi edildi. Mortalite izlenmedi.

Ortalama 2,7 yıllık takip süresinde kitle çapından bağımsız olarak total rezeksiyon yapılan hastalarda nüks izlenmedi. Üç santimetreden büyük ve subtotal rezeksiyon yapılan bir hastada nüks izlendi ve reoperasyon planlandı. Kitle çapı üç santimetreden küçük ve subtotal rezeksiyon yapılan 1 hastada Gamma-Knife ile tümör kontrolü sağlandı (Resim 2, 3).

TARTIŞMA

Vestibüler şvannomlar, köşe tümörleri içerisinde sıklıkla karşılaştığımız olgulardır (9). Bilindiği gibi vestibüler şvannomalar iyi huylu agresif olmayan tümörlerdir ve bu tümörlerin tedavisinde hastaların yaşam kaliteleri göz önünde bulundurulmalıdır (10). Hastalarda oluşabilecek kranyal sinir hasarlarının, hastaların yaşam kalitelerini ciddi anlamda etkileyeceği göz önünde bulundurulduğunda, her hasta için en uygun tedaviyi seçmek büyük önem kazanmaktadır. Genelde tedavinin planlanmasında, tümörün boyutu, yerleşimi, beyin sapı basısına neden olup olmaması, işitmenin durumu ve hastanın beklenti ve tercihi gibi kriterler göz önüne alınmaktadır.

Boyut açısından bakıldığında, çapı üç santimetrenin üstündeki, özellikle beyin sapı basısına neden olan tümörler genel olarak mikroşirürjikal rezeksiyon adayı olarak kabul edilirler. Daha küçük, ciddi beyin sapı basısı göstermeyen tümörlerin ise radyocerrahi ile tedavi edilmesi ise giderek yaygınlık kazanmaktadır. Mikroşirürjikal rezeksiyonun önemli dezavantajlarından fasyal sinir hasarı, radyocerrahide oldukça seyrek görülmektedir. Ancak bazı ekipler küçük tümörlerde cerrahi eksizyonun da düşük fasyal

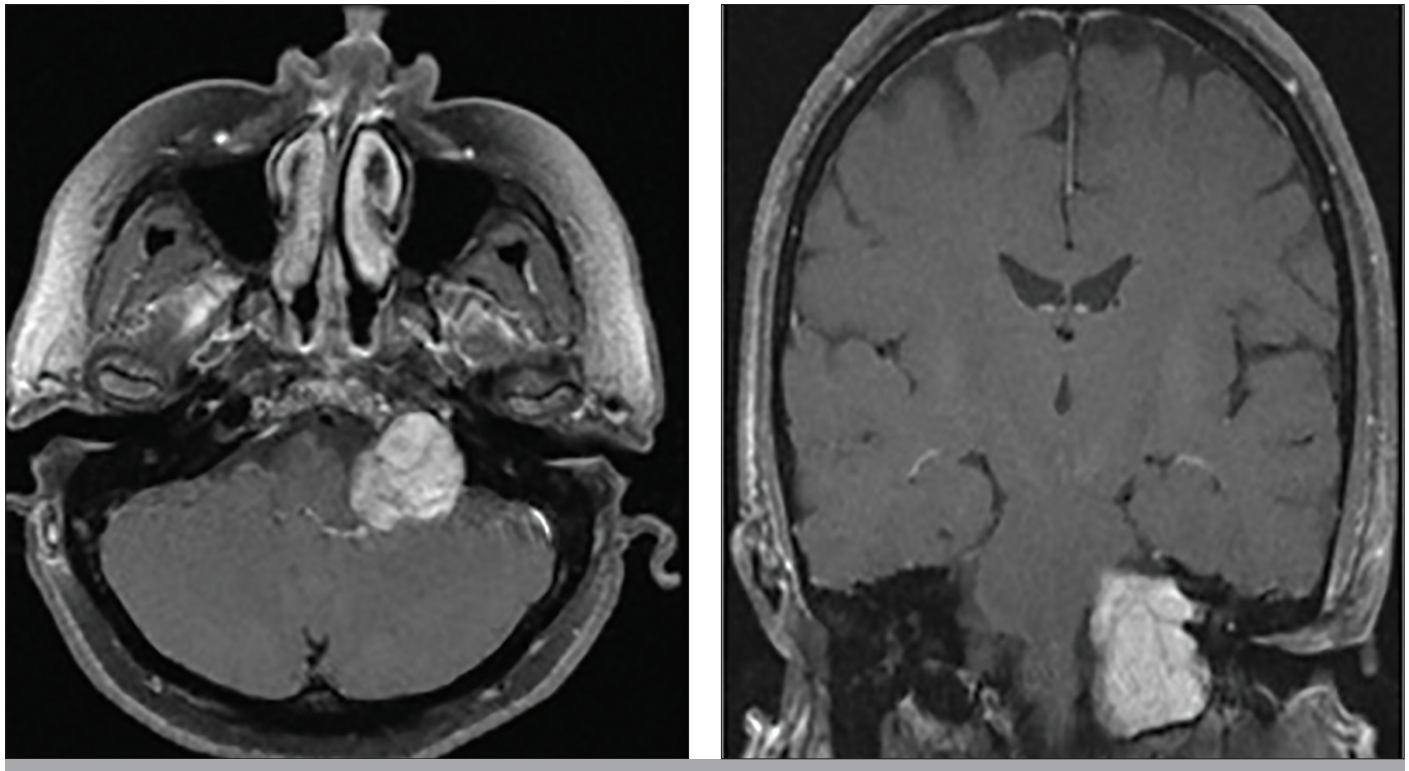

Resim 2. a, b. 3 cm'den küçük sol serebellopontin köşe tümörü preop MR görüntüsü aksiyel kesit (a), 3 cm'den küçük sol serebellopontin köşe tümörü preop MR görüntüsü koronal kesit (b)

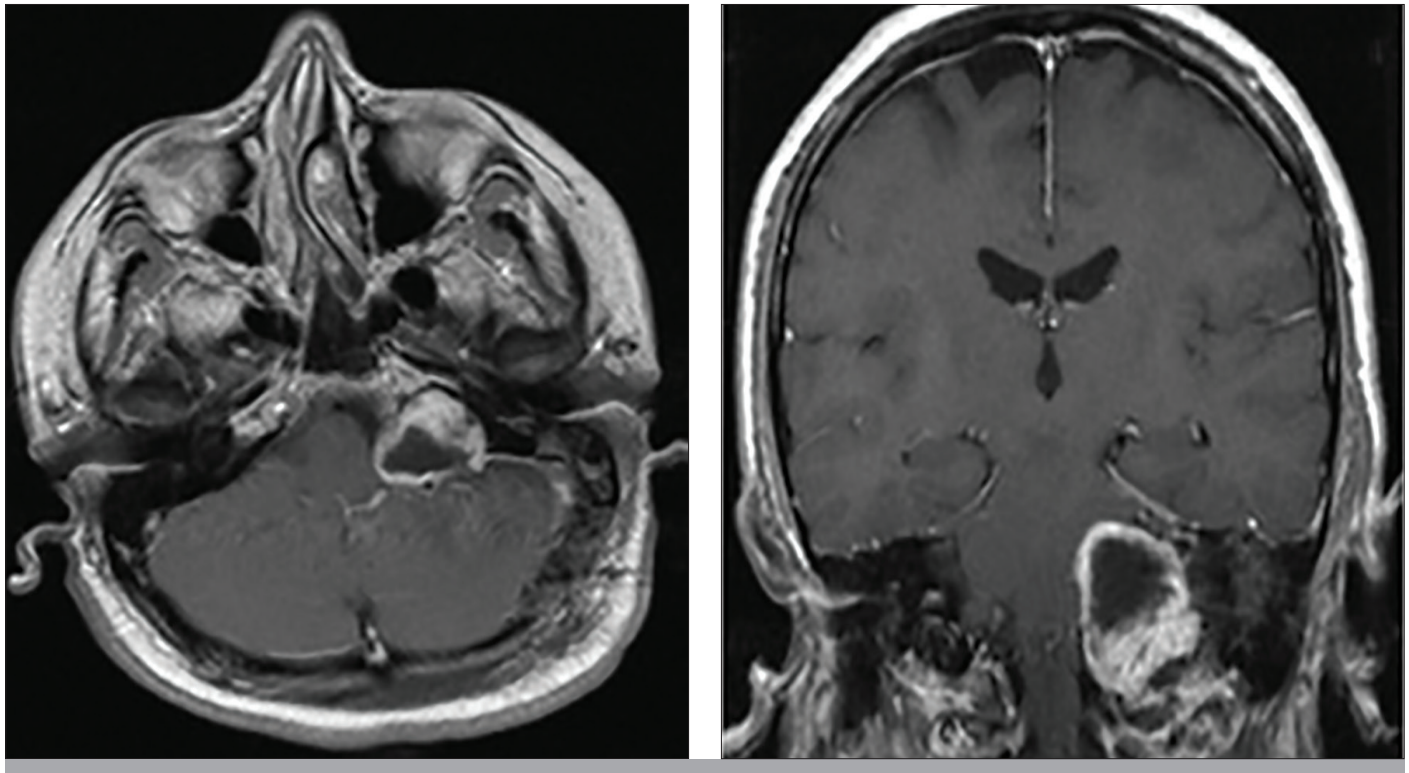

Resim 3. a, b. 3 cm'den küçük sol serebellopontin köşe tümörü radyocerrrahi öncesi postop MR görüntüsü aksiyel kesit (a), 3 cm'den küçük sol serebellopontin köşe tümörü radyocerrrahi öncesi postop MR görüntüsü koronal kesit (b)

sinir komplikasyonları ile yapılabilmesi nedeni ile bu yöntemi tercih etmeye devam etmektedirler. (11) Ayrıca, radyocerrahinin çapı üç veya üç buçuk santimetrenin üzerinde olan tümörlerde etkili olmadığının, temel hedefinin de tümörü biraz küçülterek ya da en azından tümörün büyümesini durdurarak, tümörü kontrol altına almak olduğunun tedavi planlanmasında göz önüne alınması

gerekmektedir (2, 3, 12-1200 patients with VSs underwent GKS, which was performed using the Leksell Gamma Knife model B. More than 10 years of follow-up is available in these patients. One hundred ninety patients (88 male and 102 female patients4).

Radyocerrahi yapılan hastalarda, mikrocerrahi ile karşılaştırıldığında nüks sonuçlarında anlamlı bir değişiklik saptanmamıştır (15, 16). Bunun yanı sıra, radyocerrahi yapılan hastalarda gelişebilecek beyin ödemi ve beyin sapı basısı açısından dikkatli olmak gerekmektedir (17).

Her iki temel tedavi yaklaşımının avantaj ve dezavantajları, bunları kombine ederek daha başarılı sonuçlara ulaşma arayışını doğurmuştur. Bugün birçok cerrah, büyük ve semptomatik tümörleri ameliyata alırken subtotal rezeksiyonu önemli bir seçenek olarak değerlendirmekte, bu şekilde fasyal sinirde işlev kaybı riskini minimalize edip, kalıntı tümörü radyocerrahi ile kontrol altına almayı hedeflemektedir (18-20). Bu şekilde, hem hastada ciddi kozmetik problemler oluşturan fasyal sinir hasarının önüne geçilebilmekte, hem de başarılı bir tümör kontrolü sağlanabilmektedir.

Tümörün büyüme hızının düşük olması, tedavi planlanmasında göz önüne alınması gereken başka bir faktördür. Özellikle, rastlantısal olarak saptanmış, asemptomatik, küçük tümörlerde birçok cerrah "bekle/takip et" olarak tanımlanan izlem seçeneğini tercih etmektedir. Bazı durumlarda, hastada işitme kaybının başlamış olmasına rağmen bu seçenek tercih edilebilmektedir.

Tümöral kitlenin büyüme hızıyla, işitme kaybının gelişmesi arasında yakın ilişki ortaya konmuştur. Tümör boyutları ne kadar hızlı artarsa işitme kaybı da o kadar hızlı gelişmektedir (21-23). Sughrue ve ark. (8), 982 hastalık serilerinde, 2,5cm'nin altındaki VS olgularında, tümör büyüme hızının 2,5mm/yıl'dan fazla olmasının, olası işitme kaybının habercisi olabileceğini belirtmiştir. Bu nedenle, 'bekle/takip et' seçeneğinde, tümörün büyüme hızıyla doğru orantılı olarak fasyal ve koklear sinir hasarı yaptığını ileri süren yazarlar vardır (24). Yine küçük ama sadece kanal içi yerleşimli tümörlerde, muhtemelen küçük hacimde daha fazla sinir basısı oluşması nedeniyle, işitme kaybının daha erken dönemde ortaya çıktığı bildirilmektedir.

Özellikle Kuzey Avrupa'da yapılan ve hastaların yaşam kalitesini inceleyen çalışmalar, tedavi edilen (ameliyat veya radyocerrahi) hastalar ile takip edilen hastalar arasında yaşam kalitesi açısından belirgin bir fark olmadığını göstermiştir. Bu çalışmaların şaşırtıcı sonuçlarından biri, işitme kaybının hayat konforunu etkilemediğinin ortaya çıkmış olmasıdır. Bunda, kaybın yavaş gelişmesinin ve hastanın buna adapte olabilmesinin rol oynadığı düşünülmektedir. Bu nedenle, bekleyip takip etmenin, nöral hasar ve genel sağkalım açısından daha olumlu olduğunu öne süren yazarlar vardır (24, 25).

Bizim çalışmamızda, mikrocerrahi ile opere edilmiş hastaların klinik sonuçları ele alınmıştır. Bu hastaların kitle çaplarının postoperatif kranyal sinir hasarıyla olan ilişkisi araştırılmış olup, total rezeksiyon ile subtotal rezeksiyon yapılan hastalarda, kitle çapları da göz önünde bulundurularak, klinik sonuçlar değerlendirilmiştir.

Olgularımızda, ameliyat öncesi işitme kaybının, sıklıkla büyük çaplı kitlelerle beraber olması, literatürde de sıklıkla bahsedildiği gibi, kitle çapının büyümesiyle beraber işitme kaybının gelişebileceğini destekler niteliktedir (8).

Bu çalışmada, kitle çapı fark etmeksizin total rezeksiyon uygulanan olguların %63,6'sında postoperatif fasyal parezi gelişmesi, total rezeksiyonun, olası nöral hasar ile alakalı olabileceğini düşündürmektedir. Subtotal rezeksiyon yapılan hastalarda ise %28,5 oranında fasyal parezinin olması, rezeksiyon derecesinin kranyal sinir hasarı ile ilişkisini kanıtlar niteliktedir. Bu hastalarda, rezidüel kitlede büyüme olursa, özellikle kalıcı defisiti olan hastalarda, tekrar mikrocerrahi yapılması düşünülebilir (26). Ancak ikinci operasyonun getirdiği zorluklar ve olası komplikasyonlar göz önünde bulundurulduğunda, radyocerrahinin de bir seçenek olarak karşımıza çıktığı görülmektedir (27).

SONUÇ

Vestibüler şvannoma olgularında, hasta için en uygun tedavi seçeneğinin belirlenmesi, kranyal sinir hasarını en düşük düzeye indirmek açısından çok önemlidir. Günümüzde uygulanan mikrocerrahi, radyocerrahi ve bekle/takip et yöntemlerinin her hasta için ayrı ayrı değerlendirilmesi; kitlenin boyutu ve büyüme hızı göz önünde bulundurularak bir karara varılması gerekmektedir. Son zamanlarda daha da gelişen intraoperatif nörostimülasyon teknikleri ve artan tecrübeyle beraber mikrocerrahi yönteminin uygun hastalarda uygulanması ve gerekli durumlarda postoperatif radyocerrahi yapılması, olası kranyal sinir hasarını azaltarak hastanın yaşam kalitesini arttırabilir.

Etik Komite Onayı: Yazarlar çalışmanın World Medical Association Declaration of Helsinki "Ethical Principles for Medical Research Involving Human Subjects", (amended in October 2013) prensiplerine uygun olarak yapıldığını beyan etmişlerdir.

Hasta Onamı: Bu çalışmaya katılan hastalardan sözlü ve yazılı onam alınmıştır.

Hakem Değerlendirmesi: Dış bağımsız.

Yazar Katkıları: Fikir - H.C., A.S., C.G., U.Ö.; Tasarım - M.D., F.D., A.A., U.Ö.; Denetleme - A.A., C.G., F.D., Y.A.; Veri Toplanması ve/veya İşlemesi - H.C., F.D., M.D., U.Ö., Y.A.; Analiz ve/veya Yorum - H.C., M.D., H.C., A.A.; Literatür Taraması - M.D., U.Ö., A.S., F.D.; Yazıyı Yazan - U.Ö., M.D., H.C., A.S., C.G.; Eleştirel İnceleme - A.S., Y.A., A.A.

Çıkar Çatışması: Yazarların beyan edecek çıkar çatışması yoktur.

Finansal Destek: Yazarlar bu çalışma için finansal destek almadıklarını beyan etmişlerdir.

Ethics Committee Approval: Authors declared that the research was conducted according to the principles of the World Medical Association Declaration of Helsinki "Ethical Principles for Medical Research Involving Human Subjects", (amended in October 2013).

Informed Consent: Written and verbal informed consent was obtained from the patients who participated in this study.

Peer-review: Externally peer-reviewed.

Author Contributions: Concept - H.C., A.S., C.G., U.Ö.; Design - M.D., F.D., A.A., U.Ö.; Supervision - A.A., C.G., F.D., Y.A.; Data Collection and/or Processing - H.C., F.D., M.D., U.Ö., Y.A.; Analysis and/or Interpretation - H.C., M.D., H.C., A.A.; Literature Search - M.D., U.Ö., A.S., F.D.; Writing Manuscript - U.Ö., M.D., H.C., A.S., C.G.; Critical Review - A.S., Y.A., A.A.

Conflict of Interest: The authors have no conflict of interest to declare.

Financial Disclosure: The authors declared that this study has received no financial support.

KAYNAKLAR

1. Tos M, Stangerup SE, Cayé-Thomasen P, Tos T, Thomsen J. What Is the Real Incidence of Vestibular Schwannoma? Arch Otolaryngol Head Neck Surg 2004; 130: 216-20.
2. Thomas C, Di Maio S, Ma R, Vollans E, Chu C, Clark B, et al. Hearing preservation following fractionated stereotactic radiotherapy for vestibular şvannomas: prognostic implications of cochlear dose. J Neurosurg 2007; 107: 917-26.
3. Karpinos M, Teh BS, Zeck O, Carpenter LS, Phan C, Mai WY, et al. Treatment of acoustic neuroma: Stereotactic radiosurgery vs. microsurgery. Int J Radiat Oncol Biol Phys 2002; 54: 1410-21.
4. Pollock BE, Lunsford LD, Kondziolka D, Flickinger JC, Bissonette DJ, Kelsey SF, et al. Outcome analysis of acoustic neuroma management: A comparison of microsurgery and stereotactic radiosurgery. Neurosurgery 1995; 36: 215-29.
5. Régis J, Pellet W, Delsanti C, Dufour H, Roche PH, Thomassin JM, et al. Functional outcome after gamma knife surgery or microsurgery for vestibular schwannomas. J Neurosurg 2002; 97: 1091-100.
6. Régis J, Carron R, Park MC, Outouma Soumare, Christine Delsanti, Jean Marc Thomassin, et al. Wait-and-see strategy compared with proactive Gamma Knife surgery in patients with intracanalicular vestibular schwannomas. J Neurosurg 2010; 113 Suppl(December): 105-11.
7. Shirato H, Sakamoto T, Takeichi N, Aoyama H, Suzuki K, Kagei K, et al. Comparison between observation policy and fractionated stereotactic radiotherapy (SRT) as an initial management for vestibular schwannoma. Int J Radiat Oncol Biol Phys 1999; 44: 545-50.
8. Sughrue ME, Yang I, Aranda D, Lobo K, Pitts LH, Cheung SW, et al. The natural history of untreated sporadic vestibular schwannomas: a comprehensive review of hearing outcomes. J Neurosurg 2010; 112: 163-7.
9. Lalwani AK. Meningiomas, epidermoids, and other nonacoustic tumors of the cerebellopontine angle. Otolaryngol Clin North Am 1992; 25: 707-28.
10. González-Orús Álvarez-Morujo RJ, Alvarez-Palacios I, Martin-Oviedo C, Scola-Yurrita B, Arístegui-Ruiz MÁ. Conservative management of vestibular schwannoma. Acta Otorrinolaringol Esp 2014; 65: 275-82.
11. Kunert P, Dziedzic T, Nowak A, Czernicki T, Marchel A. Surgery for sporadic vestibular schwannoma. Part I: General outcome and risk of tumorrecurrence. Neurol Neurochir Pol 2016; 50: 83-9.
12. Sun S, Liu A. Long-term follow-up studies of Gamma Knife surgery with a low margin dose for vestibular schwannoma. J Neurosurg 2012; 117 Suppl(December): 57-62.
13. Kondziolka D, Mousavi SH, Kano H, Flickinger JC, Lunsford LD. The newly diagnosed vestibular schwannoma: radiosurgery, resection, or observation? Neurosurg Focus 2012; 33: E8.
14. Myrseth E, Møller P, Pedersen PH, Vassbotn FS, Wentzel-Larsen T, Lund-Johansen M. Vestibular schwannomas: Clinical results and quality of life after microsurgery or gamma knife radiosurgery. Neurosurgery 2005; 56: 927-34.
15. Whitmore RG, Urban C, Church E, Ruckenstein M, Stein SC, Lee JYK. Decision analysis of treatment options for vestibular schwannoma. J Neurosurg 2011; 114: 400-13.
16. Maniakas A, Saliba I. Microsurgery versus stereotactic radiation for small vestibular schwannomas: A meta-analysis of patients with more than 5 years' follow-up. Otol Neurotol 2012; 33: 1611-20.
17. Chung W-Y, Pan DH-C, Lee C-C, Wu HM, Liu KD, Yen YS, et al. Large vestibular şvannomas treated by Gamma Knife surgery: long-term outcomes. J Neurosurg 2010; 113 Suppl(December): 112-21.
18. Starnoni D, Daniel RT, Tuleasca C, George M, Levivier M, Messerer M. Systematic review and meta-analysis of the technique of subtotal resection and stereotactic radiosurgery for large vestibular schwannomas: a "nerve-centered" approach. Neurosurg Focus 2018; 44: E4.
19. Daniel RT, Tuleasca C, George M, Pralong E, Schiappacasse L, Zeverino M, et al. Preserving normal facial nerve function and improving hearing outcome in large vestibular schwannomas with a combined approach: planned subtotal resection followed by gamma knife radiosurgery. Acta Neurochir (Wien) 2017; 159: 1197-211.
20. van de Langenberg R, Hanssens PE, van Overbeeke JJ, Verheul JB, Nelemans PJ, de Bondt BJ, et al. Management of large vestibular schwannoma. Part I. Planned subtotal resection followed by Gamma Knife surgery: radiological and clinical aspects. J Neurosurg 2011; 115: 875-84.
21. van Linge A, Borsboom GJ, Wieringa MH, Goedegebure A. Hearing Loss Progresses Faster in Patients With Growing Intracanalicular Vestibular Schwannomas. Otol Neurotol 2016; 37: 1442-8.
22. Ikonomidis C, Pica A, Bloch J, Maire R. Vestibular Schwannoma: The Evolution of Hearing and Tumor Size in Natural Course and after Treatment by LINAC Stereotactic Radiosurgery. Audiol Neurootol 2015; 20: 406-15.
23. Joo JD, Oh SJ, Kim YH, Han JH, Choi BY, Koo JW, et al. Prognostic Factors of Hearing Outcome in Untreated Vestibular Schwannomas: Implication of Subdivision of Their Growth by Volumetric Analysis. World Neurosurg 2017; 106: 768-74.
24. Bakkouri W El, Kania RE, Guichard J-P, Lot G, Herman P, Huy PTB. Conservative management of 386 cases of unilateral vestibular schwannoma: tumor growth and consequences for treatment. J Neurosurg 2009; 110: 662-9.
25. Pennings RJE, Morris DP, Clarke L, Allen S, Walling S, Bance ML. Natural history of hearing deterioration in intracanalicular vestibular schwannoma. Neurosurgery 2011; 68: 68-77.
26. Ramina R, Neto MC, Bordignon KC, Mattei T, Clemente R, Pires Aguiar PH. Treatment of large and giant residual and recurrent vestibular schwannomas. Skull Base 2007; 17: 109-18.
27. Pai I, Bowman J, Thomas N, Kitchen N, Strong A, Obholzer R, et al. Management of large and giant vestibular schwannomas. Skull Base 2011; 21: 379-83.