Özgün Araştırma *Original Article*
DOI: 10.24938/kutfd.357408 **Kırıkkale Üniversitesi Tıp Fakültesi Dergisi 2018;20(1):33-40**

ÇOCUKLARDA PSÖDOTÜMÖR SEREBRİNİN KLİNİK VE NÖROGÖRÜNTÜLEME BULGULARI

Clinical and Neuroimaging Findings of Pseudotumor Cerebri in Chıildren

Rahşan GÖÇMEN[1], Bahadır KONUŞKAN[2]

[1] *Hacettepe Üniversitesi, Tıp Fakültesi, Radyoloji A.D., ANKARA, TÜRKİYE*
[2] *Hacettepe Hacettepe Üniversitesi, Tıp Fakültesi, Çocuk Sağlığı ve Hastalıkları A.D., ANKARA, TÜRKİYE*

ÖZ

Amaç: Psödotümör serebri; kitle, yapısal lezyon, hidrosefali veya meningial kontrastlanma olmaksızın, normal beyin omurilik sıvısı içeriği ile birlikte, intrakranial basınç artışının belirti ve bulgularının olması ile karakterizedir. En sık doğurganlık çağındaki kadınları etkilemesine rağmen, çocuklar ve erkeklerde de nadir değildir. Bu çalışmanın amacı, çocuklarda psödotümör serebrinin klinik ve nörogörüntüleme bulgularını gözden geçirmektir.

Gereç ve Yöntem: Haziran 2014- Kasım 2017 yılları arasında, çocuk nöroloji kliniğimizde psödotümör serebri tanısı almış hastalar geriye dönük olarak analiz edilmiştir.

Bulgular: Toplam 14 hasta (7 kız, 7 erkek) çalışmaya dahil edildi. En sık görülen belirti başağrısı olup, hastaların tamamında kaydedildi. İki hastada dural venöz sinüs trombozu vardı. On bir olguya beyin MRG yapıldı. Bu 11 olgunun ikisinde görüntüleme bulguları normal idi. Optik sinirlerin çevresindeki subaraknoid mesafe genişlemesi en sık rastlanan görüntüleme bulgusu idi (%64). Bütün hastalara medikal tedavi verildi. Olgulardan sadece birinde endoskopik optik kılıf fenestrasyonu ihtiyacı doğdu.

Sonuç: Çalışmamızda, erken tanı konulup uygun tedavi ve takip edildiği taktirde, psödotümör serebrinin prognozunun iyi olduğu gösterilmiştir.

***Anahtar Kelimeler**: Psödotümör serebri, papilödem, manyetik rezonans görüntüleme, başağrısı*

ABSTRACT

Objective: Pseudotumor cerebri is characterized by symptoms and signs of elevated intracranial pressure with normal cerebrospinal fluid composition in the absence of intracranial mass, structural lesion, hydrocephalus, or meningeal enhancement on neuroimaging. Although this syndrome most commonly affects female patients at childbearing age, it is also not rare in men and children. We aimed to review the clinical and neuroimaging findings in children in the present study.

Material and Methods: The records of the patients who were diagnosed with pseudotumor cerebri in our pediatric neurology department between June 2014- November 217 were retrospectively analyzed.

Results: A total of 14 patients diagnosed with pseudotumor cerebri (7 female, 7 male) were included in the study. The most common symptom was headache and it was recorded in all of the patients. Two of the patients had dural venous sinus thrombosis. Brain MRI was performed in 11 patients. Two of these 11 patients had normal imaging findings. Enlargement of subarachnoid space around the optic nerves was most common imaging findings (64%). All patients were treated medically. Only one patient in the series required endoscopic optic sheath fenestration.

Conclusion: It is shown that the prognosis of pseudotumor cerebri is good provided that early diagnosis is made and appropriate treatment and follow-up are accomplished.

***Keywords:** Pseudotumor cerebri, papilledema, magnetic resonance imaging, headache*

Yazışma Adresi / Correspondence: **Dr. Rahşan GÖÇMEN**
Hacettepe Üniversitesi Tıp Fakültesi, Radyoloji A.D., ANKARA, TÜRKİYE
Telefon: +90 312 3051188 / 3054160 **E-posta**: gocmentr@yahoo.com
Geliş Tarihi / Received: 23.11.2017 **Kabul Tarihi** / Accepted: 22.12.2017

KÜ Tıp Fak Derg 2018;20(1):33-40
DOI: 10.24938/kutfd.357408

GİRİŞ

Psödotümör serebri (PTS), tanım olarak, intrakraniyal yer kaplayan bir oluşum (tümöral, yapısal veya vasküler) veya hidrosefali olmaksızın intrakraniyal basınç artışının bulgu ve belirtilerinin olması demektir (1, 2). PTS veya diğer yaygın bilinen adıyla idiyopatik intrakranial hipertansiyon (İİH)'un klinik önemi, görme kaybının önlenebilen nedenlerinden biri olmasından ileri gelmektedir. Bu nedenle, PTS'nin erken ve doğru olarak tanı alması ve ivedilikle tedavi edilmesi sayesinde, bu önemli komplikasyonunun önüne geçilmesi mümkündür. PTS, klasik olarak doğurganlık çağındaki, obez kadınlarda görülmekle birlikte çocukluk çağında da sıklıkla rastlanan bir sendromdur.

Bu çalışmada, pediatrik yaş grubundan olan PTS'li hastaların demografik, etiyolojik, klinik ve radyolojik bulguları retrospektif olarak yeniden analiz edilmiştir.

GEREÇ VE YÖNTEM

Haziran 2014 ile Kasım 2017 tarihleri arasında hastanemiz çocuk nöroloji kliniğine başvurarak PTS tanısı almış, 18 yaşın altındaki 14 hasta çalışmaya dahil edilmiştir. Friedman ve ark. tarafından, 2013 yılında gözden geçirilen, erişkin ve çocuklar için PTS tanı kriterlerine dayanılarak hastaların PTS sendromu olup olmadıklarına karar verilmiştir (3). Bu tanı kriterlerinin listesi Tablo 1'de verilmiştir. Çalışmamızda, onbir yaşın altındaki çocuklar prepubertal olarak kabul edilmiştir. Çalışmamızda, yaşına göre vücut kitle indeksi %95 ve üzerinde olan çocuklar obez olarak sınıflandırılmıştır. Çalışmaya dahil edilen tüm hastalara göz fundus incelemesi, Snellen görme keskinliği testi ve Goldman görme alanı perimetri testlerini içerecek şekilde göz muayenesi yapılmıştır. On dört PTS hastasının 11'inde beyin manyetik rezonans görüntüleme (MRG) incelemesi yapılmıştır. Bunların yedi'sinde beyin MRG incelemesi intravenöz Gadolinium verilmesi suretiyle kontrastlı olarak gerçekleştirilmiştir. Beş hastada, beyin MRG'ye ilave olarak, kontrastlı beyin MR venografi tetkiki yapılmıştır. Beyin MRG tetkikleri 1.5 Tesla veya 3.0 Tesla gücündeki MR tarayıcılarında gerçekleştirilmiştir. Radyolojik bulgular, retrospektif olarak, 7 yıllık nöroradyoloji deneyimi bulunan uzman nöroradyolog tarafından değerlendirilmiştir.

BULGULAR

Çalışmaya dahil edilen 14 hastanın 7'si erkek (%50), 7'si (%50) kız idi. Hastaların yaşları 5 ile 17 yaş arasında değişiyordu (ortalama: 11 yaş). Altı hasta 11 yaşın altında (prepubertal) iken kalan 8 hasta, 11 yaş üzerinde (pubertal-postpubertal) idi. Yalnız bir hasta obez olarak kabul edildi ve bu hasta 11.5 yaşında bir kız hasta idi.

Hastalarımızda en sık rastlanan semptom başağrısı olup çalışma kapsamındaki hastaların tamamında mevcuttu. Diğer semptomların görülme sıklığı ise şu şekilde sıralanıyordu: bulantı-kusma (n=9; %64), görme bulanıklığı (n=2; %14), çift görme (n=1; %7).

Fundoskopik muayenede hastaların tamamında papilödem bulgusu tespit edildi. Papilödem düşünülen fakat daha sonra optik disk druseni olduğu anlaşılan bir hasta psödopapilödem kabul edilerek çalışma dışı bırakıldı ve kalan 14 hasta ile çalışmaya devam edildi. Görme keskinliğinde azalma 3 hastada (%21), görme alanı defekti 3 hastada (%21) tespit edildi. Nörolojik muayenede, yalnız iki olgumuzda abdusens siniri paralizisi saptandı (%14). Tüm hastalarda lomber ponksiyon yapılarak BOS açılış basıncına bakıldı; BOS açılış basıncı bütün hastalarda normalin üzerinde idi.

Beyin MRG incelemesi 11 hastaya yapıldı. Bu 11 hastanın iki'sinde beyin MRG bulguları normal sınırlarda idi. Kalan dokuz hastanın yedi'sinde optik kılıflarda BOS mesafesi genişlemesi saptandı (%64) (Resim 1), yedi hastada optik sinirlerde tortiyozite (Resim 1) bulgusu varken (%50), altı hastada boş sella veya parsiyel boş sella bulgularına rastlandı (%42). Göz küresi arkasında düzleşme bulgusu yedi hastada mevcuttu (%50) (Resim 2). Optik disk başının oküler

KÜ Tıp Fak Derg 2018;20(1):33-40
DOI: 10.24938/kutfd.357408

protrüzyonu ise yalnız iki hastada tespit edildi (%14). Kontrastlı MR venografi incelemesi yapılan beş hastanın iki'sinde (%14) sinüs trombozu saptandı (Resim 3); iki hastada (%14) ise bilateral transvers sinüslerde incelme bulgusu saptandı (Resim 2).

Hikaye, klinik, labaratuvar ve görüntüleme bulgularına dayanılarak iki hastada intrakranial basınç artışı ve PTS'yi açıklayacak bir etiyoloji tespit edildi, bunlar sekonder PTS olarak kabul edildi. Sekonder PTS olan bu olguların ikisinde de sinovenöz tromboz vardı. Kalanlar primer PTS yani İİH olarak kabul edildi.

Psödotümör serebrili olguların tamamına, ilk basamak medikal tedavi olarak asetazolamid (10-30 mg/kg/gün) başlandı. Bir hastada yan etki gelişmesi üzerine asetazolamid kesilerek topiramat tedavisine (2-3 ng/kg/gün) geçildi. Üç hastaya ise hem asetazolamid (10-30 mg/kg/gün) hem de topiramat (2-3 ng/kg/gün) tedavisi birlikte uygulandı. İkili medikal tedavi yapılan hastaların birinde, görme kaybının devam etmesi nedeniyle optik sinir fenestrasyonu yapıldı. Fakat söz konusu hasta bir yıl süreyle takipten kayboldu. Bu bir yılın sonrasında yeniden hastanemize başvurduğunda ise kalıcı görme kaybının gelişmiş olduğu anlaşıldı. Kalan 13 hastanın hiçbirinde kalıcı görme kaybı gelişmedi. Sinovenöz tromboz saptanan iki olguda enoksiparin tedavisi (1.25 mg/kg her 12 saatte bir) uygulandı. Tedavi sonrası papilödem takiplerinde; ortalama 140 gün (en az 60, en çok 360 gün) içerisinde tüm hastalarda (takipten kaybedilen 1 hasta dışında) papilödem düzeldi. Optik kılıf fenestrasyonu yapılan bir hasta haricinde, lumbo-peritoneal şant, ventrikülo-peritoneal şant veya transvers sinüs stentlemesi gibi cerrahi tedavi ihtiyacı doğan veya yapılan hasta olmadı.

Tablo 1. Psödotümör Serebrinin Tanı Kriterleri*

1. PTS tanısı için gerekli kriterler **

A. Papilödem

B. Normal nörolojik muayene (Kranial sinir anormallikleri dışında)

C. Nörogörüntüleme: Tipik hastalar (kadın ve obez) için, Gadolinium verilerek veya verilmeden yapılan MRG'de hidrosefali, kitle veya yapısal lezyon ve anormal meningeal kontrastlanmanın olmadığı, normal beyin parankimi. (Diğerleri için, Gadolinium verilerek veya verilmeksizin yapılan MRG ve MR venografi; MRG yoksa veya kontrendike ise kontrastlı BT kullanılabilir.)

D. Normal BOS içeriği

E. Lomber ponksiyon açılış basıncının yüksek olması; Erişkinlerde $\geq$ 250 mmBOS ve çocuklarda $\geq$ 280 mmBOS (şayet çocuk sedatize edilmemiş ve obez değil ise $\geq$250 mmBOS)

A-E kriterleri karşılanıyorsa PTS tanısı kesindir.

A-D kriterler karşılanıyor ancak hastanın BOS basıncı kesin tanı için belirlenen değerlerden düşük ise "muhtemel PTS" olarak değerlendirilir.

2. Papilödemi olmayan hastalarda PTS tanısı:

Papilödemi yokluğunda yukarıdaki kriterlerden B-E tam olarak karşılanıyor ve bunlara ek olarak tek veya iki taraflı abdusens paralizisi mevcut ise psödotümör serebri tanısı konulur.

Papilödemi ve abdusens paralizisi yokluğunda yukarıdaki kriterlerden B-E tam olarak karşılanıyor ve ek olarak aşağıdaki nörogörüntüleme kriterlerinden 3'ü mevcut ise PTS tanısı önerilebilir.

i. Boş sella

ii. Göz küresi arka kesiminde düzleşme

iii. Perioptik subaraknoid mesafede genişleme (optik sinirde tortiyozite eşlik edebilir veya etmeyebilir.)

iv. Transvers venöz sinüs stenozu

KÜ Tıp Fak Derg 2018;20(1):33-40
DOI: 10.24938/kutfd.357408

*Friedman ve ark. tarafından 2013 yılında yayımlanan gözden geçirilmiş tanı kriterleridir (3). BOS: beyin omurilik sıvısı; BT: bilgisayarlı tomografi; MRG: manyetik rezonans görüntüleme; PTS: psödotümör serebri.

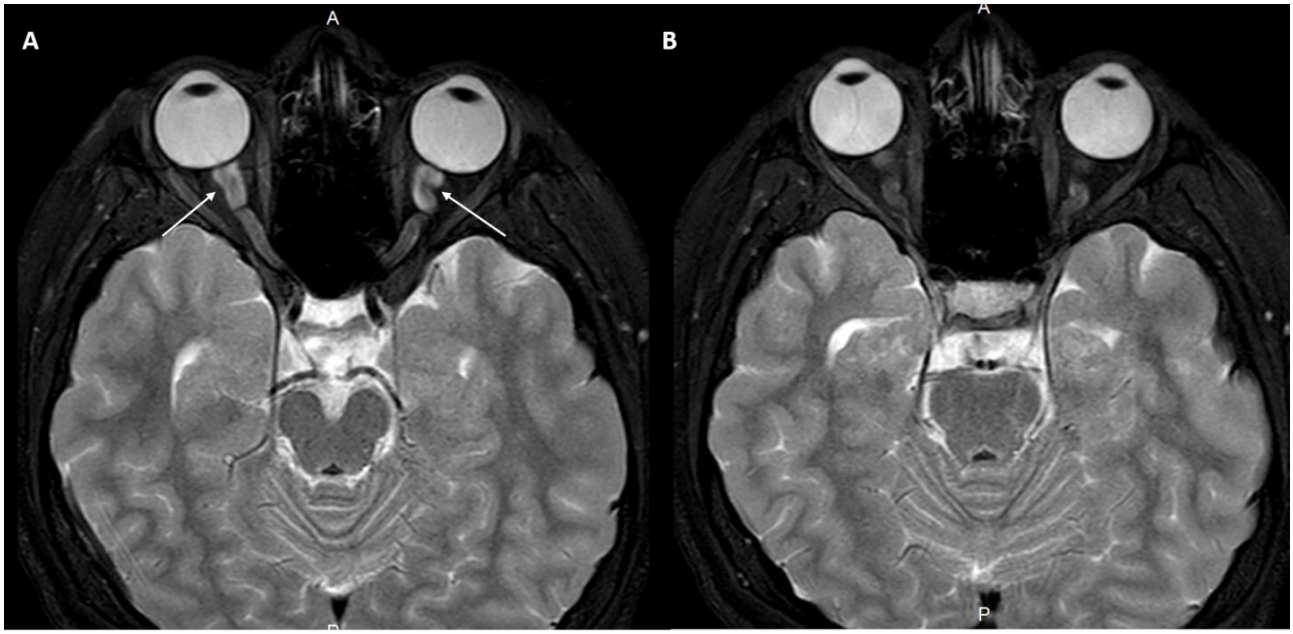

Resim 1 (A, B). Psödotümör serebri tanısı alan 15 yaşındaki kız hastada, beyin MRG'de, aksiyel düzlemde 3 mm kesit kalınlığındaki T2-ağırlıklı görüntülerde, bilateral optik sinir kılıflarındaki subaraknoid mesafenin genişlemesi (A, oklar) ve optik sinirlerdeki tortiyozite izleniyor (A ve B).

Resim 2 (A-C). Aksiyel T2-ağırlıklı görüntüde, göz küresi posteriorunun düzleştiği ve hatta konkavlaşarak "ters çanaklaşma" bulgusunun geliştiği görülüyor (A, oklar). Bu görüntüde (A), aynı zamanda optik sinir kılıflarındaki BOS mesafesinin genişlediği de dikkati çekiyor. Sagittal T1-ağırlıklı görüntüde ise boş sella bulgusu izleniyor (B, ok). Postkontrast 3-boyutlu manyetik rezonans venografi incelemesinde, bilateral transvers sinüslerin lateral kesimlerindeki incelme görülüyor (C, oklar).

KÜ Tıp Fak Derg 2018;20(1):33-40
DOI: 10.24938/kutfd.357408

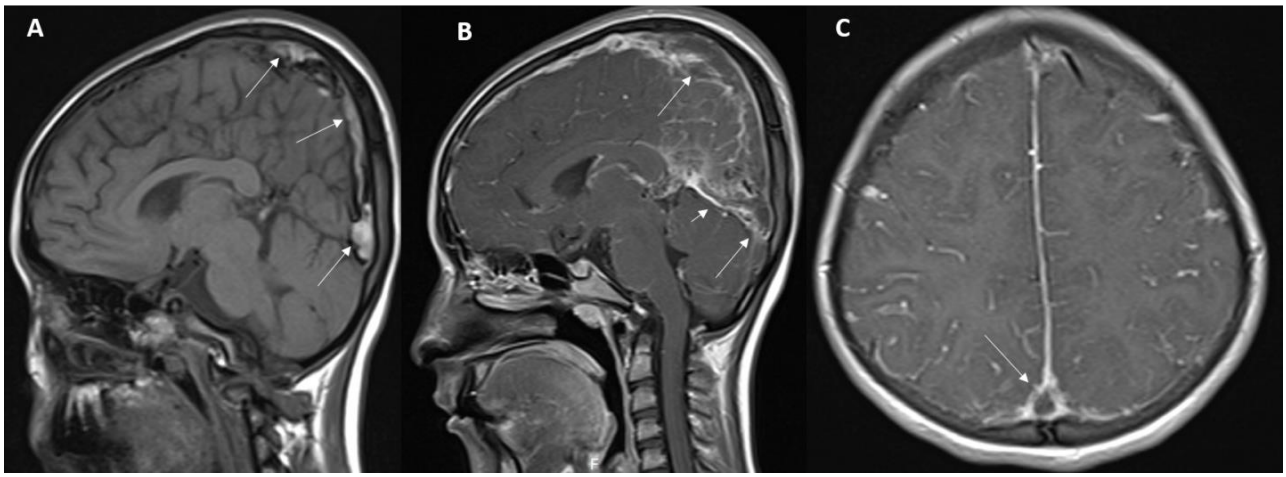

Resim 3 (A-C). Prekontrast sagittal T1-ağırlıklı görüntüde süperior sagittal sinüsün posteriorundan başlayarak sinüs konfluensuma kadar uzanan, erken subakut dönemdeki trombus ile uyumlu T1 hiperintensitesi izleniyor (A, oklar). Postkontrast sagittal T1-ağırlıklı görüntüde (B) ise sinüs duvarını oluşturan dura yapraklarında artmış kontrastlanmanın olduğu; ancak sinüs lümeninde kontrast doluşunun bulunmadığı görülüyor (uzun oklar). Aynı zamanda sinüs rektusun da tromboze olduğu izleniyor (B, kısa ok). Postkontrast aksiyel T1-ağırlıklı görüntüde ise süperior sagittal sinüs trombozunun neden olduğu dolum defektinin neden olduğu tipik "boş delta" görünümü dikkati çekiyor (C, ok).

TARTIŞMA

Psödotümör serebri, santral sinir sisteminde yer kaplayan bir oluşum, hidrosefali veya intrakranial basınç (İKB) artışı yapacak yapısal bir lezyon olmaksızın İKB artışının belirti ve bulgularının ortaya çıkması şeklinde tanımlanır (1, 2). PTS teriminin yerine geçecek şekilde, zaman zaman İİH olarak adlandırılsa da esasında bu bir yanlış adlandırmadır. Çünkü PTS her zaman "idiopatik" olmamaktadır; sinüs trombozu, ilaçlar, enfeksiyonlar, minor kafa travması, anemi gibi potansiyel olarak PTS yapabilecek bir sebebin bulunduğu durumlarda, İİH çok yerinde bir isimlendirme olmamaktadır. Bu nedenle, santral sinir sisteminde yer kaplayan bir oluşum veya hidrosefali olmaksızın intrakraniyal basıncın arttığı, bununla birlikte olası başka bir etiyolojinin de saptanabildiği durumlar sekonder PTS olarak adlandırılmakta iken, İKB'yi arttırabilecek potansiyel bir sebebin bulunamadığı durumlar ise primer PTS veya İİH terimleri ile karşılanmaktadır. Çalışmalar göstermektedir ki PTS, nonspesifik infeksiyonlar, minor kafa travması, steroid tedavisinin kesilmesi, vitamin A, retinoik asit, tetrasiklin grubu gibi bazı antibiyotikler, demir eksikliği anemisi, karbondioksit retansiyonu gibi durumlarda görülebilmektedir (1-3). İster primer isterse sekonder olsun, PTS'nin en ciddi morbiditesi kalıcı görme kaybıdır (1-3). Bu görme kaybı, hastalığın herhangi bir evresinde ortaya çıkabilir. Ne yazık ki görme kaybının ne zaman ortaya çıkacağını öngörebilmek halen mümkün değildir. PTS'de doğru ve hızlı tanı konulması ve ivedilikle tedaviye başlanması ile hem kalıcı görme kaybı önlenebilmekte hem de uygunsuz medikal ve cerrahi tedavilerin önüne geçmek mümkün olabilmektedir. PTS'nin tanı kriterleri Friedman ve ark. tarafından 2013 yılında yeniden gözden geçirilmiş ve yayımlanmıştır (3). Bu tanı kriterlerinde görüntüleme bulguları önemli yer tutmaktadır.

Psödotümör serebri, hemen her yaşta görülebilir. Ancak en sık olarak doğurganlık çağındaki kadınlarda

KÜ Tıp Fak Derg 2018;20(1):33-40
DOI: 10.24938/kutfd.357408

(ortalama yaş: 27) görülmektedir (4). Kadın olmak ve doğurganlık çağında olmak dışında obez olmak da PTS için iyi bilinen risk faktörlerinden biridir. Son yıllarda tüm dünyada çocukluk obezitesin epidemik hale gelmesi nedeniyle PTS'nin tanı ve tedavisi daha da önem kazanmıştır. Çocukluk çağında, erişkinlerden farklı olarak şöyle bir özellik karşımıza çıkmaktadır: Erişkinlerdekine benzer şekilde, kadın ve obez olmak gibi risk faktörlerine postpubertal (12 yaş üstü) çocuklarda daha sık rastlanırken; prepubertal çağda obezite sıklığı azalmakta ve cinsiyet dağılımı eşitlenmektedir (5). PTS'nin en sık semptomu %90-95 ile başağrısı olup, başağrısının özelliği yaygın olması, geceleri kötüleşmesi ve Valsalva manevrası ile artmasıdır (1-5). Literatür bilgileri ile uyumlu olarak bizim çalışmamızda da en sık semptom başağrısı idi ve hastaların tamamında görülen ortak bir semptomdu. Abdusens siniri paralizisi bizim olgularımızda en az görülen bulgu idi. Abdusens sinir paralizisine göre daha nadir olmakla birlikte, PTS hastalarında görülebilen diğer bir bulgu olan fasiyal sinir paralizisine ise bizim olgularımızın hiçbirinde rastlanmadı.

Psödotümör serebrinin, gözden geçirilmiş yeni tanı kriterlerinde görüntüleme bulguları önemli bir yer tutmaktadır (3). PTS şüphesi olan hastalarda beyin MRG'nin birincil rolü İKB artışına neden olabilecek neoplastik, vasküler veya yapısal yer kaplayan bir oluşum var ise onu ortaya çıkarmaktır. Böylece daha başta tanı aşamasında, PTS ön tanısını dışlamak veya tanıyı desteklemek suretiyle, görüntüleme önemli ve birincil bir rol üstlenmektedir. Görüntülemenin ikinci rolü ise İKB artışı yapabilecek ve böylelikle sekonder PTS'ye neden olabilecek sinüs trombozu gibi patolojileri ortaya koymaktır. Görüntülemenin üçüncü rolü ise, İKB artışına ikincil gelişen (PTS'nin gözden geçirilmiş tanı kriterleri içerisinde de yer alan) bulguların varlığını değerlendirmektir. Görkem ve ark.'nın 25 hastalık pediatrik PTS serisinde İKB artışına ikincil gelişen bu görüntüleme bulgularının görülme sıklıkları şu şekilde sıralanmıştır: optik sinir kılıflarında genişleme, göz küresi posteriorunda düzleşme, optik sinir başının intraoküler protrüzyonu, optik sinirin büküntülü seyri ve hipofiz glandı boyutlarında azalma (6). Pediatrik ve erişkin olgularda PTS'nin görüntüleme bulguları benzer olmakla birlikte, PTS'li 50 çocuk ve 46 erişkinin görüntüleme bulgularının karşılaştırıldığı bir çalışmada, göz küresi posteriorundaki düzleşme bulgusunun erişkin ve adolesan yaş grubuna göre prepubertal çocuklarda daha nadir görüldüğü gösterilmiştir (7). Bizim hasta grubumuzda ise İKB artışına bağlı gelişen görüntüleme bulgularının görülme sıklık sıralaması şu şekilde idi: optik kılıflarda genişleme, optik sinirlerde tortiyozite, göz küresi arka kesiminde düzleşme, optik disk başının intraoküler protrüzyonu. Görüntüleme bulgularının, PTS tanısında önemi giderek artmakla birlikte; boş sella, serebellar tonsiller ektopi ve hatta optik kılıf genişlemesi gibi İKB artışına ikincil değişiklikleri temsil eden bulguların aynı zamanda PTS'si olmayan sağlıklı bireylerde de görülebileceği yani birer varyant da olabileceği akılda tutulmalıdır. Bundan dolayı, bizim görüşümüz, İKB artışını telkin eden bu görüntüleme bulgularının tek bir beyin MRG'de aynı anda ortaya çıkmasının İKB artışı açısından daha anlamlı olduğu yönündedir.

Psödotümör serebride, intrakranial basınç artışının patogenetik mekanizmaları halen tam olarak aydınlatılamamıştır. Artmış kan veya interstisyel sıvı hacmi, BOS yapımında artış ve BOS emiliminde azalma, artmış sinovenöz basınç, artmış serebral arteryel basınç ve serebral oto regülasyonda bozulma gibi etyopatogenezde rol alabilecek hipotezler üzerinde durulmaktadır (1-5). Muhtemelen birden fazla mekanizma intrakranial basınç artışından sorumludur. Dural sinüslerdeki basınç artışının araknoid vililerde BOS emilimini azalttığı bilinmektedir. BOS emilimi azaldıkça intrakranial basınç daha da artmakta ve sinüsler üzerindeki artmış basınç, sinüslerin kollabe olmasına ve böylelikle zaten bozulmuş olan BOS emiliminin daha da azalmasına neden olmaktadır. Böylece bir kısır döngü oluşmaktadır. Ancak bu kısır

KÜ Tıp Fak Derg 2018;20(1):33-40
DOI: 10.24938/kutfd.357408

döngüyü başlatan mekanizmalar henüz aydınlatılamamıştır. Literatürde, PTS'li olgularda transvers sinüslerin incelmesi bulgusu çok defalar bildirilmiştir (8). Dural sinüs incelmesinin bir sebep mi yoksa sonuç mu olduğu tartışmalıdır. Yine de literatürde sözü edilen kısır döngüyü kırmak için, sinüs stentlenmesine kadar giden ve büyük oranda başarı sağlandığını bildiren çalışmalar bulunsa da pediatrik yaş grubu için dural sinüs stentlenmesi olguları literatürde son derece sınırlıdır (9). Transvers sinüslerin incelmesi kimi zaman kollaps kimi zaman da stenoz olarak adlandırılmaktadır. MR venografinin atipik olgularda ve sinüs trombozunun saptanması amacıyla yapılması önerilmektedir. Fakat bizim görüşümüze göre, eğer zaten kontrast madde verilecek ise (çoğu zaman kitle, infeksiyon, leptomeningeal kontrastlanma gibi patolojileri göstermek için kontrastlı incelme gerekmektedir) tanıyı destekleyecek bulgulardan biri olan ve tanı kriterleri içerisinde de yer alan transvers sinüs daralmasını göstermek için MR venografi sekansı da tetkike dahil edilmelidir. Bu ilave sekans, tetkik süresini ortalama 8-9 dakika kadar uzatacaktır. Bizim serimizde, MR venografi yapılan dört hastanın iki'sinde transvers sinüslerde incelme saptanırken iki hasta ise sinüs trombozu saptanmıştır. Her ne kadar Friedman ve ark.'nın tanı kriterlerinde, transvers sinüslerdeki incelme için "stenoz" terimi kullanılmış olsa da literatürde, bu incelmeyi tarif etmek için kollaps terimi de kullanılagelmektedir (3, 8). Biz, bu iki terimin farklı iki durumu belirtmek üzere ve birbirinin yerine geçmeyecek şekilde kullanılmasını öneriyoruz. Damarda yapısal ve kalıcı incelmenin stenoz olarak adlandırılmasını, İKB artışına bağlı geçici incelmenin ise kollaps olarak adlandırılmasının daha uygun olduğunu düşünüyoruz. Bu durumda sünüslerde stenozu olan hastalarda, endovasküler olarak stent yerleştirilmesi işlemi gerekebilecek iken kollapsı olan hastalarda İKB normale indiğinde damardaki incelme de geri döneceğinden stentleme işlemi gündeme gelmeyecektir. Sinüs kollapsı ile stenozu kesin olarak birbirinden ayırmak her zaman mümkün olmasa da tedavi sonrası MR venografi tetkikinde sinüz çaplarının normale dönmesinin daha ziyade kollapsı destekleyen bir bulgu olarak kullanılabileceği kanaatindeyiz. Ancak, transvers sinüslerde zeminde var olan hafif bir stenozun, bozulmuş BOS otoregülasyonu ile birlikte yukarıda sözü edilen kısır döngüyü tetikleyen ve sinüs kollapsı ile sonuçlanan bir faktör olup olmadığı tartışmaya açık bir konudur. Tüm bu nedenlerle PTS'nin patogenezini aydınlatmak ve dolayısıyla etkin tedaviyi belirlemek için daha kapsamlı ve prospektif çalışmalara ihtiyaç vardır.

Psödotümör serebri tedavisinde amaç, kalıcı görme kaybının önüne geçmektir. Gospe ve ark. 31 pediatrik İİH olgusunun %19'unda kalıcı görme kaybı geliştiğini bildirmiştir (10). Değerliyurt ve ark.'nın çalışmasında 53 pediatrik PTS hastasının %11'inde kalıcı görme kaybı gelişmiştir (11). Bizim çalışma grubumuzda yalnız bir hastada kalıcı görme kaybı olmuştur ve bu hasta optik kılıf fenestrasyonu da yapıldıktan sonra medikal tedavi altında iken bir yıl süreyle takipten kaybedilmiştir. Daha sonra kliniğimize başvurduğunda kalıcı görme kaybının geliştiği anlaşılmıştır. PTS tedavisinde medikal ve cerrahi tedavi seçenekleri bulunmaktadır. En sık kullanılan medikal tedaviler asetazolamid ve topiramat'tır. Cerrahi tedavi yöntemleri ise lumboperitoneal ve venrtriküloperitoneal şant, optik sinir kılıflarının endoskopik fenestrasyonu veya dural sinüslerin stentlenmesi gibi yöntemlerdir (1-4, 12). Genelde, öncelikle medikal tedaviler ile başlanıp, yanıt alınamadığında cerrahi tedaviler uygulanmaktadır. Ancak görme kaybı şiddetli ise ve hızlı ilerliyor ise doğrudan cerrahi tedavi seçeneğine geçilebilir veya medikal ve cerrahi tedaviler kombine olarak uygulanabilir (1-4, 12). Hastanemizde yukarıda sözü edilen cerrahi tedavi metodlarını tamamını uygulama imkanı bulunmaktadır. Ancak, bizim çalışma grubumuzda sadece bir hastada cerrahi tedavi ihtiyacı doğmuş ve bu hastaya da endoskopik optik kılıf fenstrasyonu yapılmıştır.

KÜ Tıp Fak Derg 2018;20(1):33-40
DOI: 10.24938/kutfd.357408

Sonuç olarak, çocukluk çağında sekonder PTS sıklığı düşük değildir. Bu nedenle altta yatabilecek olası nedenler detaylıca araştırılıp dışlandıktan sonra primer PTS kararı verilmelidir. Erken ve doğru tanı ve uygun tedaviler ile PTS'nin prognozu iyi olup genellikle cerrahi bir tedaviye gerek kalmamaktadır. Görüntüleme bulguları, hem PTS tanısını dışlatacak bulguları ortaya koyması hem de tanıyı pozitif yönde destekleyen bulguları göstermesi bakımından PTS tanısında önemli yer tutmaktadır.

Finansal destek: Çalışma için hiçbir kurum ya da kişiden finansal destek alınmamıştır.

Çıkar çatışması: Yazarlar bu makale ile ilgili olarak herhangi bir çıkar çatışması bildirmemiştir.

Etik Onay: Bu çalışma, Hacettepe Üniversitesi etik kurulu tarafından onaylanmıştır.

KAYNAKLAR

1. Spennato P, Ruggiero C, Parlato RS, Buonocore MC, Varone A, Cianciulli E, et al. Pseudotumor cerebri. Childs Nerv Syst. 2011;27:215-35.
2. Masri A, Jaafar A, Noman R, Gharaibeh A, Ababneh OH. Intracranial Hypertension in Children: Etiologies, Clinical Features, and Outcome. J Child Neurol. 2015;30(12):1562-8.
3. Friedman DI, Liu GT, Digre KB. Revised diagnostic criteria for the pseudotumor cerebri syndrome in adults and children. Neurology. 2013;81:1159-65.
4. Durcan FJ, Corbett JJ, Wall M. The incidence of pseudotumor cerebri. Population studies in Iowa and Louisiana. Arch Neurol. 1988;45(8):875-7.
5. Balcer LJ, Liu GT, Forman S, Pun K, Volpe NJ, Galetta SL, et al. Idiopathic intracranial hypertension: relation of age and obesity in children. Neurology. 1999;10;52(4):870-2.
6. Görkem SB, Doganay S, Canpolat M, Koc G, Dogan MS, Per H, et al. MR imaging findings in children with pseudotumor cerebri and comparison with healthy controls. Childs Nerv Syst. 2015;31(3):373-80.
7. Hartmann AJ, Soares BP, Bruce BB, Saindane AM, Newman NJ, Biousse V, et al. Imaging Features of Idiopathic Intracranial Hypertension in Children. J Child Neurol. 2017; 32(1):120-6.
8. Onder H, Gocmen R, Gursoy-Ozdemir Y. Reversible transverse sinus collapse in a patient with idiopathic intracranial hypertension. J Neurointerv Surg. 2016;8(4):e16.
9. Ahmed RM, Wilkinson M, Parker GD, Thurtell MJ, Macdonald J, McCluskey PJ, et al. Transverse sinus stenting for idiopathic intracranial hypertension: a review of 52 patients and of model predictions. AJNR. 2011;32(8):1408-14.
10. Gospe SM 3rd, Bhatti MT, El-Dairi MA. Anatomic and visual function outcomes in paediatric idiopathic intracranial hypertension. Br J Ophthalmol. 2016;100(4):505-9.
11. Değerliyurt A, Teber S, Karakaya G, Güven A, Şeker ED, Arhan EP, et al. Pseudotumor cerebri/idiopathic intracranial hypertension in children: an experience of a tertiary care hospital. Brain Dev. 2014;36(8):690-9.
12. Agarwal MR, Yoo JH. Optic nerve sheath fenestration for vision preservation in idiopathic intracranial hypertension. Neurosurg Focus. 2007;23(5):E7.