Araştırma

Helikobakter Pylori Pozitif Gastrit Vakalarında İnflamatuar Hücre Analizi

ANALYSIS OF INFLAMMATORY CELL PROFILE IN HELICOBACTER PYLORI POSITIVE GASTRIT CASES

Ulaş ALABALIK, Hüseyin BÜYÜKBAYRAM, Ayşe Nur KELEŞ, Uğur FIRAT

Dicle Üniversitesi, Tıp Fakültesi, Patoloji Anabilim Dalı

ÖZ

Amaç: Helikobakter pylori kronik aktif gastrit etiyolojisinde en sık ve en önemli faktör olup, peptik ülser, adenokarsinoma ve MALT Lenfoma gibi çeşitli hastalıklara da zemin hazırlayabilmektedir.Helikobakter pylori gastriti olgularında inflamatuar hücre profilinin ortaya konması Helikobakter pylorinin neden olabileceği hastalıkların patogenezine ışık tutabilmek için önemlidir. Bu çalışmada Helikobakter pylori gastritli olgulardaki inflamatuar hücre profili araştırıldı.

Yöntem ve Gereçler: Çalışmaya 100 adet Helikobakter pylori pozitif kronik gastrit ve 20 adet Helikobakter pylori negatif gastrit vakası dahil edildi. Tüm guruplarda H&E ve giemsa boyaması yanında ayrıca immünohistokimyasal olarak CD3, CD4, CD5, CD8, CD10, CD20, CD68, CD79α ve CD138 boyamaları uygulandı ve detaylı inflamatuar hücre analizi yapıldı.

Bulgular: İmmünohistokimyasal incelemede, Helikobacter pylori negatif ve pozitif olgular arasında CD3, CD20, CD68 ve CD79α pozitiflikleri açısından anlamlı bir farklılık saptanmadı. Helikobakter pylori miktarı arttıkça CD10 ile ve CD138 ile pozitif reaksiyon veren inflamatuar hücre sayısı anlamlı derecede artarken, CD4, CD5 ve CD8 pozitif olanların sayılarının ise anlamlı derecede azaldığı tesbit edildi. Ayrıca CD138 pozitif plazma hücreleri tüm olgularda en yüksek yoğunluktaki hücre tipiydi.

Tartışma ve Sonuç: HP gastritlerinde HP'nin en yoğun olduğu grupta plazma hücrelerinin belirgin biçimde artması ve CD5 pozitif lenfositlerin azalmasının HP ilişkili mide hastalıklarının patogenezinde rol oynuyor olabileceği düşünülmüştür.

Anahtar Kelimeler: Helikobakter pylori, İnflamasyon, İmmünohistokimya

ABSTRACT

Introduction: Being the most frequent and important factor in the etiology of chronic active gastritis Helicobacter pylori can make up the basis for several diseases like peptic ulcer, adenocarcinoma, and MALT lymphoma. It is important to determined the profile of inflammatory cell in Helicobacter pylori gastritis for lightening the pathogenesis of the diseases the Helicobacter pylori may cause. In this study the inflammatory cell profile of the cases with Helicobacter pylori gastritis was investigated.

Methods: 100 cases with Helicobacter pylori positive gastritis and 20 cases with Helicobacter pylori negative gastritis were included in the study. In addition to these CD3, CD4, CD5, CD8, CD10, CD20, CD68, CD79 α and CD138 immunohistochemical stains, H&E and Giemsa stains were performed and detailed inflammatory cell analyse was done.

Ulaş ALABALIK
Dicle Üniversitesi
Tıp Fakültesi
Patoloji AD
DİYARBAKIR

© 2016 **DEÜ** TIP FAKÜLTESİ DERGİSİ

Gönderim tarihi: 22.10.2015
Kabul tarihi: 24.05.2016

Results: In immunohistochemical investigation, considering the CD3, CD20, CD68 and CD79α positivities, a significant difference was not determined between the groups. It was established that while the number of inflammatory cells positively reacted with CD10 and CD138 was increasing, the number of inflammatory cells positively reacted with CD4, CD5 and CD8 was decreasing significantly with the increasing amounts of Helicobacter pylori. Additionally CD138 positive plasma cells were the most densely seen cell type in all the cases.
Discussion and Conclusion: It is considered that in HP gastrits, the obvious increase of plasma cells and the decrease of CD5 positive lymphocytes in the group which has the most HP intensity might be playing a role in HP related stomach disease.
Keywords: Helicobacter pylori, Inflammation, Immunohistochemistry

Helikobakter pylori (HP) dünya nüfusunun neredeyse yarısının midesine yerleşmiş Gram negatif bir patojendir. HP kronik aktif gastritin etiyolojisinde en sık ve en önemli faktör olup, peptik ülser, gastrik adenokarsinoma ve MALT (mukoza ilişkili lenfoid doku) lenfoma gibi çeşitli hastalıklara da zemin hazırlayabilmektedir (1-4).

Gastrit mide mukozasının inflamasyonu olarak tanımlanabilen hastalık olup sonuçta atrofi ve metaplaziye de yol açabilen mukozal değişiklikler ile karakterlidir. Bu hastalık lenfosit ve/veya plazma hücrelerinin baskınlığıyla kronik inflamasyon tarzında olabileceği gibi bazen nötrofil lökosit infiltrasyonu ile akut gastrit halinde de görülebilir. Gastritin derecelendirmesinde çeşitli sınıflandırmalar olmakla birlikte güncelleştirilmiş Sydney klasifikasyon sistemi yaygın kabul gören bir sistemdir (5,6).

Kronik gastritler özellikle HP ve diyet gibi luminal faktörler sonucunda gelişir (7,8). Normal mide mukozasında lamina propriada ve özellikle yüzey epitelinde nadir lenfosit ve plazma hücreleri izlenebilir. Ancak lamina propriada bir büyük büyütme alanında (400X büyütme) 2-5 arası lenfosit, plazma hücresi ve makrofajın bulunması kronik gastrit lehine bir bulgudur (5). Kronik aktif gastritte ise kronik inflamatuvar hücrelere eşlik eden nötrofilik infiltrasyon görülür ve çoğunlukla HP enfeksiyonu ile birlikte olduğu kabul edilir. Nötrofiller HP varlığı için duyarlı bir göstergedir ve enfeksiyon tedavisinden sonra birkaç gün içinde kaybolurlar. Kronik inflamatuvar hücreler ise HP eradikasyonundan sonra yavaş bir şekilde kaybolur ve normal düzeyine inmesi 1 yıldan fazla sürebilir (9,10).

Literatürde HP pozitif gastritler ile ilgili yapılmış olan çalışmaların genellikle sınırlı sayıda inflamatuvar hücre tipini araştırmak üzere yapılmış olduğu (11,12), bu konu ile ilgili diğer çalışmalarda ise vaka sayılarının düşük olduğu (13,14) görülmektedir. Biz bu çalışma ile HP gastritindeki inflamatuvar hücre profilini immünohistokimyasal ve histokimyasal boyamalar ile detaylı bir biçimde ortaya koymayı ve bu inflamatuvar hücre profilinin MALT lenfoma ve gastrik adenokarsinoma gibi HP ile ilişkili hastalıkların patogenezinde bir rolü olup olamayacağını araştırmayı amaçladık.

MATERYAL-METOD:

Çalışmamızla ilgili olarak Dicle Üniversitesi Tıp Fakültesi etik komitesince gerekli araştırma izni (izin no: 54-09.06.10) aldıktan sonra, Dicle Üniversitesi Tıp Fakültesi Patoloji Anabilim Dalına, 2009-2010 yılları arasında gelmiş mide antrum biyopsilerinden 100 adet "HP pozitif gastrit" ve 20 adet " HP negatif gastrit" vakası seçildi. Bu vakalara ait tüm preparatlar ışık mikroskobu (Nikon-eclipse 80i) ile güncelleştirilmiş Sydney klasifikasyon sistemine göre tekrar değerlendirildi. HP tespiti için Giemsa boyası kullanıldı. Hastalar HP yoğunluğuna göre göre, *HP negatif, HP 1+, HP 2+ ve HP 3+* gruplarına ayrıldı.

Tüm olguların parafine gömülü doku bloklarından 4μM'lik kesitler poly-L-Lysinli adhezivli lamlara alındı. Lamlar 62°C'lık etüvde 60 dakika bekletildi. Deparafinizasyon işlemi için 4x5 dakika boyunca ksilen ve 4x5 dakika boyunca da %96'lık alkol solüsyonlarında bekletildi. "Antijen Retrieval" amacıyla plastik taşıyıcılara

konulan kesitler pH 6 sitrat solüsyonu eklenip, Biocare's Decloaking Chamber'da yüksek basınçta 125°C'ye kadar ısıtılarak şoklandı. Dokulara 20 dakika protein blok (Ultra V Blok) (ScyTek, USA) damlatılarak bekletildi. Hazırlanan kesitler primer antikor olarak CD3 (Biocare Medical, USA), CD4 (Thermo Scientific, USA), CD5 (Thermo Scientific, USA), CD8 (Thermo Scientific, USA), CD10 (Thermo Scientific, USA), CD20 (Biocare Medical, USA), CD68 (Biocare Medical, USA), CD79α (Thermo Scientific, USA) ve CD138 (Thermo Scientific, USA) antikorları ile 30 dakika inkübe edildi. Kesitlere Biotinylated link antibody (ScyTek, USA) damlatılıp 20 dakika bekletildi ve daha sonra daha sonra Streptavidin/HRP solüsyonu (ScyTek, USA) ile 20 dakika, ışık görmeden muamele edildi. AEC (3-Amino-9-Etilkarbazol) Single solüsyonunda 10 dakika bekletildikten sonra distile su ile yıkandı. Mayer's Hematoksilen (Bio-Optica,USA) ile 1 dakika nükleer zıt boyanma yapılıp distile su ile yıkandı. Lamlar oda sıcaklığında kuruduktan sonra Aqueus Mounting (ScyTek, USA) kapama maddesi ile kapatıldı. İmmünohistokimyasal boyama işlemi uygulanan tüm olgulara ait preparatlar ışık mikroskopisi altında incelenerek her antikor için ayrı ayrı olmak üzere, pozitif boyanmanın en iyi temsil edildiği alanlar seçilerek 400X büyütme ile ardışık 10 alanda pozitif boyalı hücreler sayıldı ve alanlardaki pozitif boyanmış hücrelerin yüzdeleri hesaplandı. İmmünohistokimyasal boyanmanın skorlanmasında; ''boyanmış hücre hiç yok = skor:0, %1-10 arası boyanmış hücre = skor:1, %11-50 arası boyanmış hücre = skor:2 ve %50'nin üzerinde boyanmış hücre= skor:3'' derecelendirme sistemi kullanıldı (15). Aynı yöntemle Giemsa boyalı preparatlarda mast hücresi, H&E boyalı preparatlarda ise eozinofil ve nötrofil lökosit sayımı yapıldı.

Elde edilen verilerin istatistiksel değerlendirmesi, istatistik paket programı SPSS 10,0 (SPSS İnc. Chicago) üzerinde yapıldı. Sürekli değişkenler için ortalama ve standart sapma değerleri, tanımlayıcı istatistikler olarak kullanıldı. Tüm grupların karşılaştırılmalı analizinde ''Kruskal Wallis varyans analiz testi'', grupların ikili çapraz karşılaştırmasında "Wilcoxon-Mann-Whitney U test" kullanılarak istatistiksel sonuçlara ulaşıldı. Hipotez karşılaştırmalarında çift yönlü hipotez ve 0,05 yanılma olasılığı dikkate alındı.

BULGULAR:

Hastaların yaşları 15 ile 84 arasında değişmekte olup ortalama yaş 44,75 ± 18,22 olarak hesaplandı. Hastaların 60'ı erkek (%50), 60'ı kadın (%50)'dı. 100 HP pozitif gastrit vakasında HP pozitiflik durumları güncelleştirilmiş Sydney klasifikasyon sistemine göre 33 vakada 1+ (hafif), 41 vakada 2+ (orta) ve 26 vakada 3+ (şiddetli) olarak saptandı (Resim 1a-d).

HP miktarı ile inflamasyon şiddeti arasında istatistiksel olarak anlamlı ilişki izlendi (p<0.05). Toplam 94 hastada çeşitli derecelerde inflamatuvar aktivite izlendi ve HP miktarı ile aktivite arasında istatistiksel olarak anlamlı ilişki dikkati çekti (p<0.05). Toplam 27 hastada değişik derecelerde atrofi saptandı. Bu hastalardaki atrofi derecesi 21 hastada 1+ (hafif), 5 hastada 2+ (orta) ve 1 hastada 3+ (şiddetli) olarak değerlendirildi. HP 3+ olan grupta sadece 3 hastada hafif atrofi izlendi. HP miktarı arttıkça atrofi derecesi istatistiksel olarak anlamlı biçimde azalmaktaydı (p<0.05). Toplam 29 hastada intestinal metaplazi görüldü. Bu 29 hastadaki intestinal metaplazi derecesi 24 hastada 1+ (hafif), 4 hastada 2+ (orta) ve 1 hastada da 3+ (şiddetli) bulundu. HP 3+ olan grupta 4 hastada hafif, 1 hastada ise orta şiddette intestinal metaplazi izlendi. HP miktarı arttıkça intestinal metaplazi derecesi istatistiksel olarak anlamlı biçimde azalmaktaydı (p<0.05). Toplam 33 hastada germinal merkezi belirgin lenfoid follikül saptandı. Bu hastaların 3'ünün HP negatif, 8'inin HP 1+ , 17'sinin HP 2+ ve 5'inin HP 3+ grupta olduğu tespit edildi. Gruplar arasında istatistiksel olarak anlamlı farklılık saptanmadı (p>0,05).

İmmünohistokimyasal boyanma skorları Tablo I'de verilmiştir. Toplam 33 hastada germinal merkezlerde CD10 pozitifliği izlendi. HP negatif grupta 3, HP 1+ grupta 8, HP 2+ grupta 17 ve HP 3+ grupta 5 vakada CD10 ile boyanmış germinal merkez hücreleri görüldü HP'nin negatif ve 2+ olduğu gruplar arasında CD10 pozitifliği açısından istatistiksel olarak anlamlı farklılık bulunduğu saptandı (p<0,05). CD5 boyası ile 39 hastada grade 1, 81 hastada ise grade 2 boyanma saptandı. HP negatif grubun tamamında grade 2, HP 1+ grupta 8 grade 1, 25 grade 2,

HP 2+ grupta 12 grade 1, 29 grade 2 ve HP 3+ grupta 19 grade 1, 7 grade 2 CD5 boyanması saptandı. Gruplar arasında HP miktarı arttıkça CD5 pozitif lenfosit sayısında istatistiksel olarak anlamlı azalma olduğu dikkat çekti ($p<0.05$) (Resim 1e-h). CD4 antikoru ile T helper lenfositler 28 vakada grade 1, 92 vakada ise grade 2 boyanma gösterdi. CD8 boyası ile sitotoksik T lenfositler 77 vakada grade 1, 43 vakada ise grade 2 boyanma gösterdi. HP miktarı arttıkça CD4 pozitif lenfositler ile CD8 pozitif lenfositlerin azaldığı dikkat çekti ve bu azalmanın HP 3+ olan grupta diğer guruplara göre daha belirgin ve istatistiksel olarak anlamlı olduğu saptandı ($p<0.05$). Tüm çalışma gruplarında en yoğun izlenen inflamatuar hücre tipinin CD138 pozitif plazma hücreleri olduğu görüldü. HP negatif, HP 1+ ve HP 2+ gruplarda tüm hastalarda CD138 ile grade 2 boyanma izlendi. HP 3+ grupta tüm hastalarda CD138 ile grade 3 boyanma saptandı ve bu farklılık gruplar arasında yapılan ikili karşılaştırmalarda istatistiksel olarak anlamlı bulundu ($p<0.05$) (Resim 1i-m). Hastalarda B lenfosit durumunu saptamak için uygulanan CD20 ve CD79α immünohistokimyasal boyalarından CD20 ile 120 vakanın 2'sinde grade 1, 118'inde grade 2, CD79 α ile ise 6 hastada grade 1, 114 hastada da grade 2 boyanma izlendi. CD20 ve CD79 α boyanma gradeleri arasında Spearman's testi ile yapılan korelasyon değerlendirmesinde istatistiksel olarak anlamlı korelasyon izlendi ($p<0.05$). Çok sayıda vakada CD20 ile CD79 α'ya oranla daha yüksek bir yüzdeyle boyanma görülürken bazı hastalarda eşit düzeyde boyama izlendi. Hiçbir vakada CD79 α ile boyanma oranı CD20'den fazla değildi. Gruplar arasında CD20 ve CD79α pozitif B lenfositler açısından istatistiksel olarak anlamlı bir farklılık izlenmedi ($p>0.05$). İmmünohistokimyasal olarak CD3 ile 1 vakada grade 1 boyanma izlenirken 119 vakada grade 2 boyanma izlendi. Grade 1 boyanma görülen vakada h. pylori 3 pozitifti. Gruplar arasında CD3 pozitif T lenfositler açısından istatistiksel olarak anlamlı bir farklılık izlenmedi ($p>0.05$). CD68 boyası ile 6 hastada grade 2, 114 hastada ise grade 1 boyanma görüldü. Makrofajlar lamina propriada ve yüzey epiteline yakın alanlarda daha çok bulunmaktaydılar. CD68 boyası ile grade 2 boyanma gösteren 6 hastanın 2'si h. pylori negatif, 3'ü h. pylori 1+ ve 1'i h. pylori 2+ olan gruptaydı. Gruplar arasında CD68 boyanması açısından istatistiksel olarak anlamlı bir farklılık izlenmedi ($p>0.05$). Giemsa boyalı camlarda yapılan mast hücresi sayımında 118 hastada grade 1, 2 hastada ise grade 2 mast hücresi görüldü. Gruplar arasında mast hücre sayısı açısından istatistiksel olarak anlamlı bir farklılık izlenmedi ($p>0.05$). Hematoksilen-eozin boyalı kesitlerde yapılan eozinofil lökosit sayımında, tüm vakalarda grade 1 eozinofil lökosit saptandı. Gruplar arasında eozinofil lökosit sayısı açısından istatistiksel olarak anlamlı bir farklılık izlenmedi ($p>0.05$).

Tablo I. HP pozitifliğine göre oluşturulan gruplarda immünohistokimyasal boyanma skorları

İmmünohistokimyasal Belirteç	Boyanma skoru	Olgu Sayısı			
		H. pylori (-)	H. pylori (+)	H. pylori (++)	H. pylori (+++)
CD3	0	0	0	0	0
	1	0	0	0	1
	2	20	33	41	25
	3	0	0	0	0
CD4	0	0	0	0	0
	1	1	2	9	16
	2	19	31	32	10
	3	0	0	0	0
CD8	0	0	0	0	0
	1	8	16	27	26
	2	12	17	14	0
	3	0	0	0	0
CD5	0	0	0	0	0
	1	0	8	12	19
	2	20	25	29	7
	3	0	0	0	0
CD20	0	0	0	0	0
	1	0	1	1	0
	2	20	32	40	26
	3	0	0	0	0
CD79 α	0	0	0	0	0
	1	0	1	2	3
	2	20	32	39	23
	3	0	0	0	0
CD10	-	17	25	24	21
	+	3	8	17	5
CD68	0	0	0	0	0
	1	19	30	39	26
	2	1	3	2	0
	3	0	0	0	0
CD138	0	0	0	0	0
	1	0	0	0	0
	2	20	33	41	0
	3	0	0	0	26

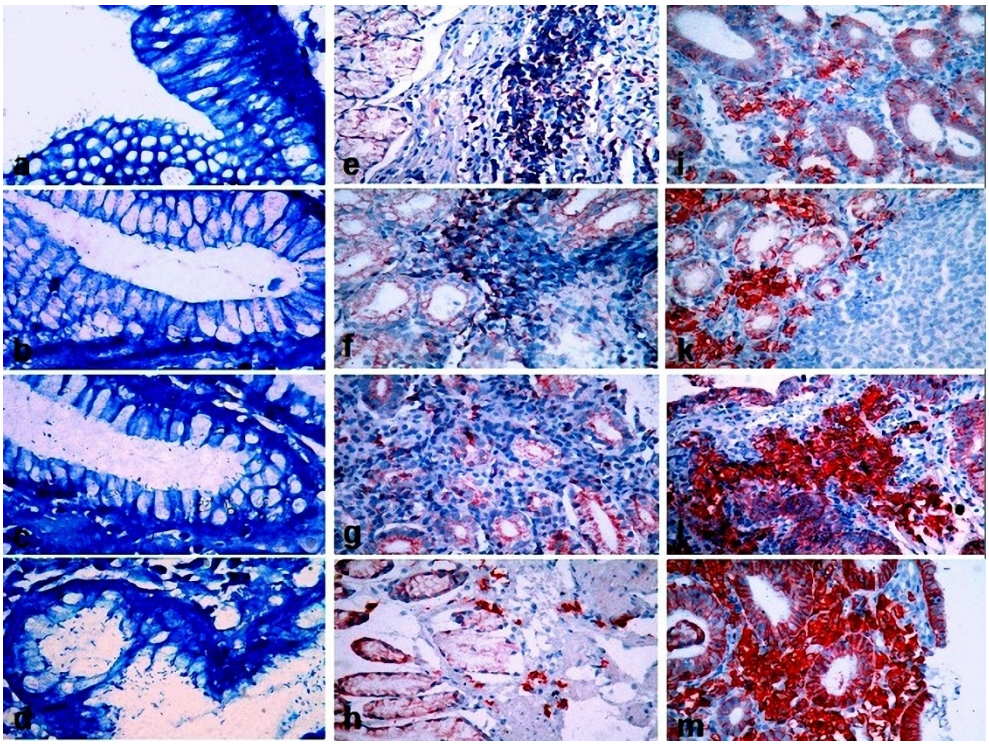

Resim 1: a-d. Farklı HP yoğunluklarının gösterimi (**a.** HP negatif, **b.** HP 1+, **c.** HP 2+, **d.** HP 3+) (Giemsa, x1000), **e-h.** Artan HP yoğunluğu ile birlikte azalan CD5 pozitifliğinin gösterimi (**e**.HP negatif grup, **f.** HP 1+ grup, **g.** HP 2+ grup, **h.** HP 3+ grup) (immunoperoksidase, x400), **i-m.** Artan HP yoğunluğu ile birlikte artan CD138 pozitifliğinin gösterimi (**i.** HP negatif grup, **k.** HP 1+ grup, **l.** HP 2+ grup, **m.** HP 3+ grup) (immunoperoksidase, x400)**.**

TARTIŞMA:

HP, kronik gastrit, peptik ülser, mide adenokarsinomu ve MALT lenfomaya neden olabileceği ispatlanmış spiral şekilli Gram negatif bir bakteridir (1-3). HP'nin keşfedilmesi gastritin tüm formlarının etyolojisi hakkındaki kabul görmüş fikirleri tamamen değiştirmiş ve bu organizma ile oluşan infeksiyonun non-otoimmun kronik gastritin birincil nedeni olduğu belirlenmiştir (16). Kronik inflamasyonun derecelendirilmesi özellikle tedavi öncesi hasta gruplarının karşılaştırılması ve uygulanması planlanan antibakteriyel tedavilerin etkisini göstermek amacıyla bir bazal ölçüm oluşturur. Güncelleştirilmiş Sydney skorlamasında akut inflamasyon öğesinin ölçümü nötrofil aktivitesi ve nötrofil kökenli reaktif oksijen türlerinin dokuda oluşturduğu hasar ile belirlenmektedir. Gastrik mukozanın atrofisi, glanduler dokunun kaybolması olarak tanımlanır. Atrofi, mukozanın incelmesine ve şiddetli mukozal hasara yol açan bir patolojik gelişimdir (16-19). Çalışmamızda HP miktarı arttıkça inflamasyonun derecesi ve inflamatuvar aktivite şiddetinin arttığını, atrofi ve intestinal metaplazinin derecesinin ise azaldığını gözlemledik.

Normal mide mukozasında lenfoid follikül bulunması beklenmez iken lenfoid folliküllerin sıklıkla HP ile ilişkili kronik aktif gastritlerde bulunduğu rapor edilmiştir (13,20). Rossi ve ark. (13) HP enfeksiyonunu takip eden 8. haftada germinal merkezleri CD21 (B-lenfosit), çevresi ise CD3 (T lenfosit) ve CD4 (T-helper lenfosit) ile boyanmış hücrelerden oluşan lenfoid follikül yapılarının oluştuğunu göstermişlerdir. Germinal merkez belirginliği gösteren

lenfoid foliküller genellikle derin mukozal alanlarda izlenir ve HP için patognomonik olduğu öne sürülmektedir (21). Fritscher-Ravens ve ark. (22) 40 biyopsiden 13'ünde (%33) lenfoid follikül bulunduğunu saptamış ve bu 13 hastanında 10'unun HP pozitif, 3'ünün ise HP negatif gastritli olduğunu göstermişlerdir. Çalışmamızda da benzer biçimde 120 hastanın toplam 33'ünde (%27,5) derin yerleşmiş, germinal merkezi belirgin lenfoid follikül yapıları izlenirken hastaların sadece 3'ü HP negatif olan gruptaydı. Fritscher-Ravens ve ark. (22) CD10 boyası ile germinal merkezlerdeki boyanmanın HP pozitif olan grupla HP negatif olan grup arasında farklılık göstermediğini gözlemlemişlerdir. Bizim çalışmamızda da bu bilgiye paralel olarak germinal merkez belirginliği olan tüm vakalarda benzer CD10 boyanma patternleri olduğunu gördük.

Kronik HP enfeksiyonunun antijenik stimulus sonucu lamina propriada lenfoid folliküler hiperplazinin gelişmesine neden olduğu, bunun da B lenfositlerden köken alan mide MALT lenfomasına kadar ilerlediği ileri sürülmektedir. HP eradikasyonu bu hastaların önemli bir kısmında lenfomanın gerilemesine yol açmaktadır (23-26). MALT lenfomaların immün fenotipini genellikle CD20, CD79 α, CD21 ve CD35 ile pozitif, CD10, CD5 ve CD23 ile negatif boyanan marjinal zon hücreleri oluşturur (27). Biz de çalışmamızda, MALT lenfomada negatif olan ancak T lenfositleri ve mantle zondaki bazı B lenfositleri boyayabilen CD5 antikorunu kullandık ve HP kolonizasyonunun, MALT lenfomada negatif olan bu antikorun ekspresyonunu gastritlerde ne şekilde değiştirdiğini göstermek istedik. Hastalarımızda HP miktarı arttıkça CD5 pozitif lenfosit miktarında da istatistiksel olarak anlamlı bir azalma izledik ve bu azalmanın CD5 pozitif lenfositlerin genelde bulunmadığı MALT lenfomaya yol açabilen HP ile ilişkili gastritlerde beklenebilecek bir durum olduğunu düşündük.

Normal mide mukozasında B lenfositler nadiren bulunur (11,13). Rossi ve ark. (13) HP enfeksiyonundan sonra B lenfosit miktarında ciddi bir artış olduğunu göstermişken Hatz ve ark. (11) B lenfosit miktarı ile inflamatuar grade artışı arasında anlamlı bir değişiklik olmadığını tespit etmişlerdir. Fritscher-Ravens ve ark. (22) ile Oksanen ve ark. (14) HP pozitif grupta negatif olanlara göre daha yüksek miktarda B lenfosit bulunduğunu saptamışlardır. Terres ve ark. (28) hem HP pozitif hem de HP negatif gastritlerde lamina propria ve follikül merkezlerinde B lenfosit sayısında normal mide mukozasına oranla önemli miktarda artış olduğunu gözlemlemişlerdir. Çalışmamızda tüm gruplarda B lenfosit sayısında artış izlemekle birlikte negatif ve pozitif gruplar arasında anlamlı bir farklılık saptamadık ($p>0.05$).

Normal mide mukozasında bulunan az miktardaki lenfositin büyük bir kısmı T lenfositlerdir (11). Terres ve ark. (28) CD4 ve CD8 pozitif boyanmış T lenfositleri hem HP pozitif hemde negatif gastritlerde normale göre artmış olarak rapor etmişlerdir. Bizim çalışmamızda da benzer şekilde hem HP negatif hem de HP pozitif gruplarda CD4 ya da CD8 ile pozitif boyanmış hücrelerde normale göre artış olmakla birlikte HP miktarı arttıkça bu hücrelerin azaldığını ve bu azalmanın HP 3+ grupta istatistiksel olarak anlamlı olduğunu gözlemledik ($p<0.05$).

Hatz ve ark. (11) normal mide mukozasında sadece birkaç plazma hücresi görmüşlerdir. Oksanen ve ark. (14) HP içeren ve içermeyen kardia biyopsilerini karşılaştırdıkları çalışmalarında her iki grupta da en yoğun görülen inflamatuvar hücre tipinin plazma hücresi olduğunu gözlemlemişler. Biz de çalışmamızda CD138 antikoru ile plazma hücrelerinin tüm gruplarda en baskın inflamatuvar hücre tipi olduğunu saptadık ve HP 3+ olan grupta diğer gruplara göre istatistiksel olarak ileri derecede anlamlı plazma hücre artışı olduğunu tespit ettik ($p<0.05$). Literatürde daha önce rastlanmamış bir biçimde HP 3+ grupta plazma hücrelerinin belirgin biçimde istatistiksel olarak anlamlı yüksekliği, plazma hücre artışının HP ile ilişkili hastalıkların patogenezinde önemli olabileceğini ancak bu konuda daha ileri düzeyde çalışmalara ihtiyaç olduğunu düşündürdü.

Fritscher-Ravens ve ark. (22) HP pozitif olan gruplarda, makrofajların anlamlı oranda yüksek olduğunu göstermişlerdir. Oksanen ve ark. (14) ise HP içeren ve içermeyen kardia biyopsilerini karşılaştırdıkları çalışmalarında HP pozitif olan grupta makrofajların hafifçe yüksek olduğunu bildirmişlerdir. Biz çalışmamızda HP enfeksiyonunun makrofaj miktarı üzerinde anlamlı bir etkisi olmadığını tesbit ettik ($p<0.05$).

Normal bir gastrik mukozada çok az sayıda eozinofil lökosit ve mast hücresi bulunduğu gösterilmiştir (5,29) ve her iki hücre tipi de HP ile ilişkili gastritlerde artış göstermektedir (30,31). Yapılan deneysel çalışmalarda (32,33) HP ile ilişkili gastritlerde eozinofil lökosit miktarının gastrik mukozada arttığı gösterilmiştir. Aydemir ve ark.(34) dispepsi şikayeti olan hastaları karşılaştırmış ve HP pozitif hastalarda negatif hastalara oranla eozinofil lökositlerin daha fazla bulunduğunu rapor etmişlerdir. Kalebi ve ark. (35) çalışmalarında HP pozitif gastritlerde her büyük büyütme alanında (400X) 0-31 arası eozinofil lökosit görmüşler. Bizim çalışmamızda da HP pozitif olan gruplarda 2-26/BBA eozinofil lökosit bulunurken, HP negatif grupta 1-10/BBA eozinofil lökosit bulunmakla beraber HP pozitif gruplardaki bu yükseklik istatistiksel olarak anlamlı düzeyde değildi. Sulik ve ark. (36), HP pozitif ve negatif gastritli hastalarla yaptıkları çalışmada özellikle HP ile ilişkili gastritlerde mast hücrelerinin gastrit patogenezinde anahtar rol oynuyor olabileceğini vurgulamışlardır. Benzer şekilde Nakajima ve ark. (31), gastritli mide biyopsilerinde anti human triptaz antikoru ile immünohistokimyasal olarak mast hücrelerinin varlığını göstermiş ve mast hücrelerinin gastrit patogenezinde önemli bir tetikleyici rol oynayabileceğini ifade etmişler, Moorchung ve ark. (32) ise diğer çalışmaların aksine mast hücrelerinin bu açıdan önemli bir rolü olmadığını belirtmişlerdir. Biz çalışmamızda vakalarımızdan ancak 2'sinde skor 2 düzeyinde mast hücresi bulunurken, kalan 118 vakada skor 1 düzeyinde mast hücresi varlığını tespit ettik. Ancak HP negatif olan grupta 2-16/BBA, HP pozitif gruplarda 3-48/BBA mast hücresi saptadık ve bu sonuç bize HP'nin (miktarından bağımsız) gastrik mukozada mast hücre sayısını bir miktar arttırdığını düşündürdü.

Sonuç olarak, HP gastritlerinde HP'nin en yoğun olduğu grupta plazma hücrelerinin belirgin biçimde artması ve CD5 pozitif lenfositlerin azalmasının başta MALT lenfoma olmak üzere HP ilişkili mide hastalıklarının patogenezinde rol oynuyor olabileceği ve bu konuda ileri çalışmalar yapılabileceği düşünülmüştür. Ayrıca mast hücre ve eozinofil lökosit sayılarının HP pozitif gruplarda istatistiksel anlamlı olmamakla birlikte yüksek olması nedeniyle bu konuda daha detaylı çalışmaların faydalı olabileceği kanısına varılmıştır.

KAYNAKLAR:

1. Marshall BJ, Warren JR. Unidentified curved bacilli in the stomach of patients with gastritis and peptic ulceration. Lancet, 1984;1:1311-1315.
2. Dunn BE, Cohen B, Blaser MJ. Helicobacter pylori. Clin Microbiol Rev, 1997; 10:720-741.
3. Forman D. The prevalence of Helicobacter pylori infection in gastric cancer. Aliment Pharmacol Ther, 1995; 9:71-76.
4. Chuan X, Nonghua L. Kyoto global consensus report for treatment of Helicobacter pylori and its implications for China. Zhejiang Da Xue Xue Bao Yi Xue Ban. 2016; 45:1-4.
5. Dixon MF, Genta RM, Yardley JH, et al: Classification and grading of gastritis. The updates Sydney system Am J Surg Pathol. 1996;20:1161-1181.
6. Owen DA: Gastritis and carditis. Mod. Pathol, 2003; 16:325.
7. Kumar V, Abbas K, Fausto N, Aster C, Robbins and Cotran Pathologic Basis of Disease, 8.ed, Philedelphia: Elsevier, 2010; p.774,775.
8. Cecilia MF-Preiser et al: The non-neoplastic Stomach in Gastrointestinal Pathology Plus: An atlas and text. 3.ed, Philedelphia:Lippincott William Wilkins, 2008; p. 190-192.
9. Genta R, Segura AM; Will Curing Helicobacter Pylori Eliminate Gastric Cancer? Adv Anat Pathol1999; 3: 228-232.
10. Hoshi T, Sasano H, Kato K: Cell Damage and Proliferation in Human Gastric Mucosa Infected by Helicobacter pylori-A Comparison Before and After H. Pylori Eradication in Non-Atrophic Gastritis; Hum Pathol 1999; 30: 1412-1417.
11. Hatz RA, Meimarakis G, Bayerdörffer E, et al. Characterization of Lymphocytic Infiltrates in *Helicobacter pylori*-Associated Gastritis. Scand J Gastroenterol 1996; 31:222-228.

12. Broide E, Sandbank J, Scapa E, et al. The Immunohistochemistry Profile of Lymphocytic Gastritis in Celiac Disease and Helicobacter Pylori Infection: Interplay between Infection and Inflammation. Mediators Inflamm 2007;2007:81838.

13. Rossi G, Fortuna D, Pancotto L, et al. Immunohistochemical Study of Lymphocyte Populations Infiltrating the Gastric Mucosa of Beagle Dogs Experimentally Infected with Helicobacter pylori. Infect Immun 2000; 68: 4769-4772.

14. Oksanen A, Sankila A, Boguslawski K, et al. Inflammation and cytokeratin 7/20 staining of cardiac mucosa in young patients with and without Helicobacter pylori infection. J Clin Pathol 2005;58:376–381.

15. Soo Won Hong, Mee Yon Cho, Chanil Park. Expression of eosinophil chemotactic factors in stomach cancer. Yonsei Medical Journal, 1999; 40: 131-136.

16. Santra A, Chowdhury A, Chawdhuri S, et al. Oxidative stress in gastric mucosa in Helicobacter pylori infection. Indian J Gastroenterol 2000; 19:21-23.

17. Kim H. Oxidative stress in Helicobacter pylori-induced gastric cell injury. Inflammopharmacology 2005;13:63-74.

18. Witteman EM, Mravunac M, Becx MJ, et al . Improvement of gastric inflammation and resolution of epithelial damage one year after eradication of Helicobacter pylori. J Clin Pathol 1995; 48: 250-256.

19. Öztürk S, Serinsöz E, Kuzu I, et al. The Sydney System in the assessment of gastritis: Inter-observer agreement. Turkish Journal of Gastroenterology 2001;12:36-39.

20. Genta RM, Hamner HW, Graham DY. Gastric Lymphoid Follicles in Helicobacter pylori Infection: Frequency, Distribution, and Response to Triple Therapy. Hum Pathol 1993;24: 557-583.

21. Eidt S, Stolte M: Prevalance of lymphoid follicles and aggregates in Helicobacter pylori gastritis in antral andy body mucosa. J Clin Pathol 1993; 22: 9-15.

22. Fritscher-Ravens A, Petrash S, Tiemann M, et al. Antigenic phenotyping of lymphoid cell and B cell gene rearrangement in type B gastritis and in gastritis not associated with h. pylori colonization. Acta hematology 1999;102:77-82.

23. Wotherspoon AC, Doglioni C, Diss TC, et al. Regression of primary lowgrade B-cell gastric lymphoma of mucosa-associated lymphoid tissue type after eradication of Helicobacter pylori.Lancet 1993;342:575-577.

24. Sackmann M, Morgner A, Rudolph B, et al. Regression of gastric MALT lymphoma after eradication of Helicobacter pylori is predicted by endosonographic staging. MALT Lymphoma Study Group. Gastroenterology 1997; 113:1087-1090.

25. Thiede C, Morgner A, Alpen B, et. al. What role does Helicobacter pylori eradication play in gastric MALT and gastric MALT lymphoma? Gastroenterology 1997 ;113: 61-64.

26. Wotherspoon AC, Ortiz-Hidalgo C, Falzon MR, et al. Helicobacter pylori-associated gastritis and primary B-cell gastric lymphoma. Lancet. 1991; 338:1175-1176.

27. Cecilia MF-Preiser et al: Lymphoproliferative Disorders of the gastrointestinal tract in Gastrointestinal Pathology Plus: An atlas and text. 3.baskı, Philedelphia, Lippincott William Wilkins, 2008; 1170.

28. Terres AM, Pajares JM. An increased number of follicles containing activated CD69+ helper T cells and proliferating CD71+ B cells are found in h. pylori-infected gastric mucosa. Am J Gastroenterol 1998; 93:579-583.

29. Furuta GT. Emerging questions regarding eosinophil's role in the esophagogastrointestinal tract. Curr Opin Gastroenterol 2006;22:658–663.

30. Nakajima S, Bamba N, Hattori T. Histological aspects and role of mast cells in Helicobacter pyloriinfected gastritis. Aliment Pharmacol Ther 2004; 20:165–170.

31. Moorchung N, Srivastava AN, Gupta NK, et al. The role of mast cells and eosinophils in chronic gastritis. Clin Exp Med 2006; 6:107–114.

32. Radin MJ, Eaton KA, Krakowka S, et al. Helicobacter pylori Gastric Infection in Gnotobiotic Beagle Dogs. Infection And Immunity 1990; 58: 2606-2612.

33. Handt LK, Fox JG, Stalis HG, et al. Characterization of Feline Helicobacter pylori Strains and Associated Gastritis in a Colony of Domestic Cats. J of Clin. Microbiol. 1995; 33: 2280-2289.

34. Aydemir S, Tekin İÖ, Numanoğlu G, et al. Eosinophil infiltration, gastric juice and serum eosinophil cationic protein levels in Helicobacter pylori-associated chronic gastritis and gastric ulcer. Mediators Inflamm 2004; 13: 369-372.

35. Kalebi A, Rana F, Mwanda W, et al. Histopathological profile of gastritis in adult patients seen at a referral hospital in Kenya. World J Gastroenterol 2007; 13: 4117-4121.

36. Sulik A, Kemona A: Mast cell in chronic gastritis of children. Pol Merkuriuzc Lek 2001;10:156-160.