e-ISSN:2149-7877

ENTCase

LARİNKS LEİOMİYOSARKOMU

Baş Boyun Cerrahisi

Başvuru: 12.03.2016
Kabul: 31.05.2016
Yayın: 31.05.2016

Belgin Tutar[1], Güler Berkiten[1], Ziya Saltürk[1], Yavuz Uyar[1], Pınar Özay Nayır[1]

[1] Okmeydanı Eğitim ve Araştırma Hastanesi

Özet

LARİNKS LEİOMİYOSARKOMU
Larinks leiomiyosarkom nadir görülen bir tümörüdür. Histopatolojik tanı koymak için immünohistokimyasal çalışma yapmak gerekir. Biz 60 yaşında larinks leiomiyosarkom tanısı konulan bir erkek hastayı sunduk. Hastaya total larenjektomi ve bilateral boyun diseksiyonu uyguladık. Postoperatif 6. aydaki kontrolünde nüks veya metastaz saptamadık.

Anahtar kelimeler: *Leiomiyosarkom, Larinks, Ses Kısıklığı*

Abstract

LARYNX LEIOMYOSARCOMA
Larynx leiomyosarcoma is a rare tumor. Immunohistochemical studies will need to do to put histopatological diagnosis. We present a 60 year old male patient who put larynx diagnosed with leiomyosarcoma. We performed total laryngectomy and bilateral neck dissection in patients. We did not detect recurrence or metastasis in the 6th month control.

Keywords: *Leiomyosarcoma, Larynx, Hoarseness*

Giriş

Sarkomalar mezenkimal kökenli hücrelerden gelişirler ve larinks tümörlerinin % 1' den daha azını oluştururlar. Biz nadir görülen ve acil trakeotomi açtığımız bir larinks leiomiyosarkomunu sunarak; tanıda karşılaşılan güçlükleri ve tedavisini literatür eşliğinde tartıştık.

Olgu Sunumu

60 yaşında erkek hasta kliniğimize nefes darlığı şikayeti ile başvurdu. Fiberoptik laringoskopide düzgün yüzeyli epiglotu tamamen kaplamış, vokal kordların görülmesini engelleyen hava pasajını tıkayan bir kitle görüldü. Acil olarak lokal anestezi altında trakeotomi açıldı ve kitleden biyopsi alındı. Histopatolojik inceleme sonucu fibröz doku, granülasyon gelmesi üzerine tekrar genel anestezi altında derin biyopsi yapıldı. Sonuç ‘pleomorfik sarkom’ geldi. Hastanın boynunda palpabl lenfadenopati yoktu.

Çekilen boyun bilgisayarlı tomografisinde (BT) supraglottik bölgede epiglot sağından başlayarak lateralde hyoid kıkırdak sağ yarısına invaze görünümde olan ve sağ parafarengeal alana uzanan; inferiorda sağ sinus priformisi doldurarak sağ vocal korda uzanım gösteren yumuşak doku densiteli 47x31x47 mm boyutlu kitle mevcuttu. Toraks BT’si normaldi. Boyun Magnetik rezonans görüntülemede (MR) sağda vokal kord düzeyinden başlayarak hipofarenkse dek uzanım gösteren yaklaşık boyutları 38x55x40 mm ölçülen; sağda larengeal kıkırdağı invaze ve

Sorumlu Yazar: Belgin Tutar, Okmeydanı Eğitim ve Araştırma Hastanesi istanbul
belginkeles@yahoo.com

destrükte eden hava pasajını belirgin şekilde daraltan malign kitle saptandı. (Şekil 1)

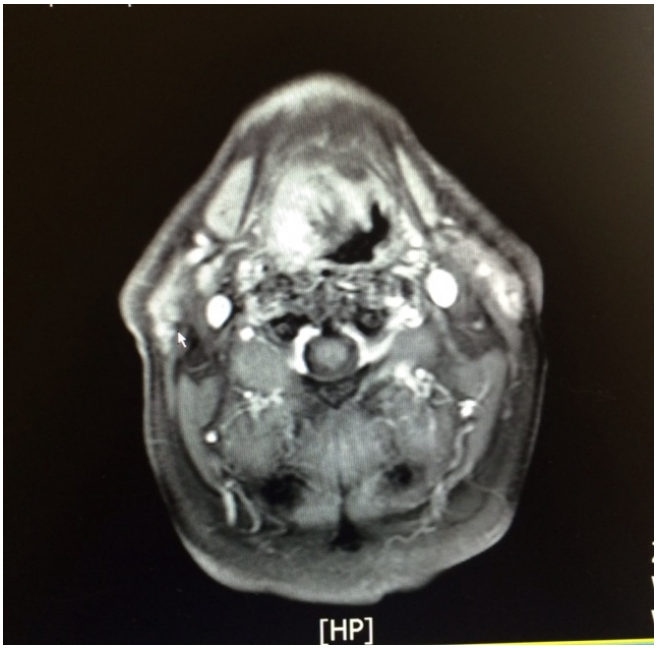

Şekil 1 : Boyun MR: sağda vokal kord düzeyinden başlayarak hipofarenkse dek uzanım gösteren yaklaşık boyutları 38x55x40 mm ölçülen; sağda larengeal kıkırdağı invaze ve destrükte eden hava pasajını belirgin şekilde daraltan malign kitle saptandı.

Bilateral juguladigastrik mesafelerde; anterior ve posterior servikal zincirde submental alanlarda patolojik büyüklükte lenfadenomegali saptanmamıştı.

Hastaya total larenjektomi ve bilateral modifiye radikal boyun diseksiyonu yapıldı. Spesimende larinks dış yüzde sağ sinus priformise uyan bölgede 55x40x30 mm kitle mevcuttu. (Şekil 2)

e-ISSN:2149-7877

Şekil 2 : Postoperatif spesmen: Spesimende larinks dış yüzde sağ sinus priformise uyan bölgede 55x40x30 mm kitle mevcuttu.

Sağ boyunda 19, sol boyunda 15 adet lenf nodunda reaktif hiperplazi saptandı. Cerrahi sınırlar negatifti.

Patolojik incelemede fasikül ve storiform şeklinde düzenlenmiş iğsi tümör hücreleri görüldü. Tümör hücreleri bol mitoz ile pleomorfikti. (Şekil 3)

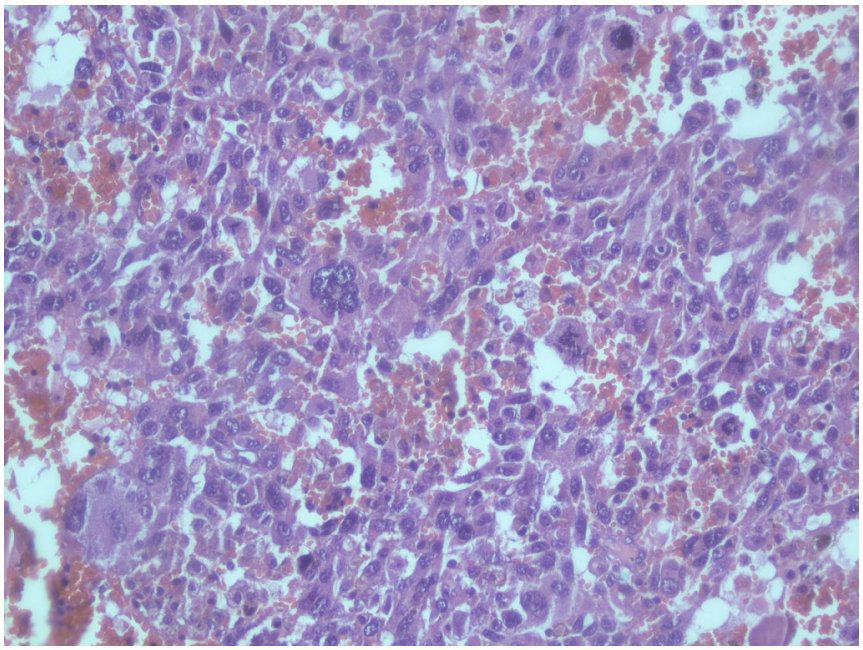

Şekil 3 : Multinükleer dev hücreler , atipi ve mitoz (Hex400)

İmmunohistokimyasal boyama yapıldı; smooth muscle aktin(SMA), desmin, pozitif bulunurken , S-100 protein, antihuman cytokeratin, negatif bulundu. (Şekil 4)

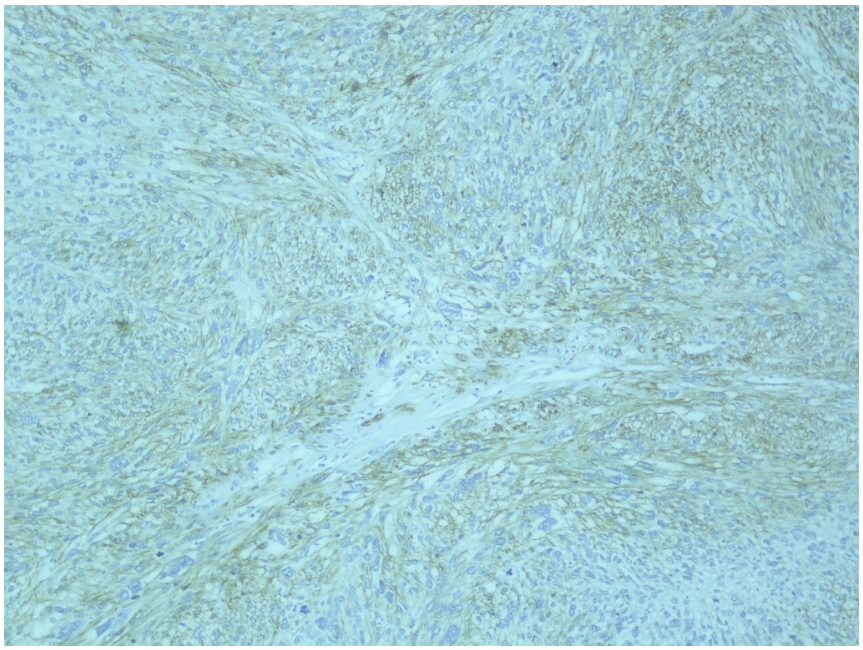

Şekil 4 : SMA pozitifliği (immünohistokimyasal boyama)

Yüksek gradeli pleomorfik tipte leiomiyosarkom tanısı geldi. Hastanın 6. aydaki kontrolünde bir sorunla karşılaşılmadı.

Tartışma

Tüm vücuttaki leiomiyosarkomaların % 3'ü baş-boyun bölgesinde görülür. Baş- boyun bölgesinde en sık paranazal sinüsler, skalp, servikal özafagus ve çenede görülür [1]. Larinks tümörlerinin de %1'inden azını oluşturur [2]. Literatürde sadece 50 vaka sunulmuştur. Nadir görülmesine ragmen kliniği larinks karsinomunu taklit ettiği için tanı koymak zordur ve immünokimyasal çalışma gerektirir.

Leiomiyosarkom düz kas hücrelerinden köken alır. Damar duvarlarındaki düz kas hücrelerinden veya yine damar duvarlarındaki pluripotansiyel mezenşimal hücrelerinden geliştikleri ileri sürülmektedir. Supraglottik ve glottik alandan başlar ama nadiren hipofarenkse (sinus priformis) uzanır [1]. %48 glottik,% 32 supraglottik, %6.5 supraglottik- glottik, %6.5 subglottik,%3.5 supraglottik- glottik-subglottik ve %3.5 glottik-subglottik görülür [2]. Bizim vakamızda da sağ vokal kord, epiglot tutulmuş ve kitle sinus priformise uzanmıştı.

Etyolojik faktörler bilinmemektedir. Sigara ve alkolün skuamöz hücreli karsinoma yol açtığı gibi leiomiyosarkomlarda bir etken saptanamamıştır [3]. Ancak özellikle immünsuprese hastalarda EBV ve leimiyosarkoma arasında ilişki olduğuna dair raporlar vardır [4]. Riva ve ark yaptığı moleküler araştırmada Leiomiyosarkomu olan hastaların 19. Kromozomunda delesyon saptanmıştır [5].

Klinik olarak larinks leiomiyosarkomu larengeal karsinomdan ayırmak güçtür. Yutma güçlüğü, ses kısıklığı, ateş, stridor ve öksürük lezyonun yerine bağlı olarak görülür; ağrı ve hassasiyet leiomyosarkomda nadirdir [6]. Yavaş büyüyen, ağrısız kitle olarak karşımıza çıkar. Ses kısıklığı en sık şikayettir . Bizim olgumuzda olduğu gibi literatürde de obstrüksiyon nedeni ile acil trakeotomi açılmış, tanı konulmuş olgularda vardır [7]. Baş- boyun leiomiyosarkomları nadiren boyun metaztazı yaparlar, bizim olgumuzda da lenf nodu metaztazı yoktu.

Histopatolojik olarak tanı koymak için immünohistokimyasal boyama yapmak gerekir [5,8]. Histolojik olarak tümör künt uçlu, sigar şekilli hiperkromatik, yer yer şişkin nükleusa sahip hücreleri birbiriyle kesişen demetler oluşturan bir yapıdır. Desmin , vimentin , aktin ve miyoglobin immünohistokimyasal tanıda yardımcı olur . Vimentin, desmin düz kas aktin pozitif saptanırken, sitokeratin, S-100 negatif saptanır [8,9]. Elektron mikroskobisinde sitoplazmik yoğun organları, micr- opinositotik veziküller ve kısmen süreksiz bazal lamina ile intrasitoplazmik mikrofilament demetleri görülür.

Bilgisayarlı tomografi (BT) ve magnetic rezonans (MR) görüntülemeler tümörün tutulum alanları, uzanımı ve boyundaki lenf nodları hakkında bilgi verirler. Larinks leiomiyosakomu nadir görüldüğü için tedavisi hakkında ortak bir konsesyus yoktur. Abbas ark tümörün geniş cerrahi sınırlar ile çıkarılmasını önermiştir [9]. Tümör hücreleri ve uydu lezyonlar psödokapsülü aşabileceğinden eksizyon marjı her yöne en az 1 cm olmalıdır.

Literatürde rapor edilen 41 larinks leiomiyosarkoma olgusundan 34 'ü lokalize hastalıktı. Sadece 3 olguda lenf nodu metastazı mevcuttu. Bir olguda aynı zamanda uzak metastaz saptanmıştı. Bu üç olguya radikal boyun diseksiyonu yapılmıştı. Boyun diseksiyonu yapılmayan % 10 hastada geç dönemde lenf nodu metastazı gelişmişti [6]. Erken evrede yakalanan vakalarda endolaringeal yaklaşım ve parsiyel larenjektomi uygulanabilir. Lokal rekürrens %35-50 oranında görülmüştür . Ancak genel yaklaşım total larenjektomidir [1,3]. Biz de lokal rekürrens oranının yüksek olması ; rekürrens ve boyun metastazlarının prognoz üzerine etkisinden dolayı boyun diseksiyonu yapmayı tercih ettik.

Baş- boyun leiomiyosarkomlarına preoperatif veya postoperatif radyoterapinin sonuçları tartışmalıdır. Preoperatif radyoterapi potansiyel avantajlarından cerrahiyi kolaylaştırabilir. Radyoterapiye; rekürrens görüldüğünde veya reziduel hastalık varlığında başvurulabilir. Primer tedavide radyoterapi etkisi düşüktür [10]. Kemoterapinin leiomiyosakom tedavisinde sınırlı bir etkisi vardır.

Literatürde baş- boyun leiomiyosarkomlarda rekürrens oranı % 30-50 verilmiştir. Rekürrens açısından uzun dönem takip edilmeleri gerekir.

Larinks leiomiyosarkomları nadir görülür ; orta veya yüksek dereceli ve agresif olma eğilimindedirler. Bu lezyonların varlığını bilmek ve önceden tahmin ederek; erken tanı ve tedaviyi planlamak hastaların yaşam süre ve kalitesinin artmasını sağlayacaktır.

Kaynaklar

1. Goda JS, Saravanan K, Vashistha RK, Kumar V, Gupta AK. Leiomyosarcoma of the larynx: A case report and review of the literature. Ear Nose Throat J 2008;87(5): 283-7.
2. Khadivi E,Taziky M, Jafarian AH, Nasseri Sadr M. Laryngeal leiomyosarcoma, a case report and review of articles. Iran Otorhinolaryngol 2013: 25(73): 253-8.
3. Gupta A, Kohli P. Leiomyosarcoma of larynx A case report. Indian J Otolaryngol Head neck Surg 2007;59 (4): 374-6.
4. Darouassi Y, Bouaity B, Zalagh M, Rimani M, Abrouq A, Azendour B. Laryngeal leiomyosarcoma. B-ENT; 2005 (3): 145- 9.
5. Fusconi M, Magliulo G, Pizzuti A, Ceccarini C, Soldo P, Vincentiis M. Leiomyosarcoma of the larynx: case report with pathologic and surgical considerations. J Otolaryngol 2002 Dec; 31(6): 393-6.
6. Yadav J, Bakshi J, Chounan M, Modi R. Head and neck leiomyosarcoma. Indian J Otolaryngol. Head Neck Surg. July 2013; 65 (Suppl 1): S1-S5.
7. Kainuma K, Kikukawa M, Itoh T, Osawa M, Watanabe M. Leiomyosarcoma of the larynx: emercency trakeostomy. J Laryngol Otol. 2001 Jul 115(7): 570-572.
8. Marioni G, Staffieri C, Marino F, Staffieri A. Leiomyosarcoma of the larynx: critical analysis of the diagnosis role played by immunohistochemistry. Am J of Otolaryngol 2005 May-June 26(3): 201-6.
9. Abbas A, Ikram M, Yaqoob N. Leiomyosarcoma of the larynx: A case report. Ear nose Throat J July 2005 ; 84(7): 435-6.
10. Paczona R, Jori J, Tıszlavıcz L, Czıgner J. Leiomyosarcoma of the larynx. Review of the literature and report of two cases. Ann Otol Rhinol Laryngol 1999 Jul (7pt 1): 677-682.