Bireyselleştirilmiş iyileşme başlığının immediyat implantasyon sonrası implant çevreleyen sert ve yumuşak dokular üzerine etkisinin değerlendirilmesi

Önder GÜRLEK[1*] Şule Sönmez[1]

[1]Ege University, Faculty of Dentistry, Department of Periodontology
[1]Önder Gürlek OrclD:
[1]Şule Sönmez OrclD:

Atıf/Citation: Gürlek, Ö. & Sönmez, Ş. (2019). Bireyselleştirilmiş iyileşme başlığının immediyat implantasyon sonrası implant çevreleyen sert ve yumuşak dokular üzerine etkisinin değerlendirilmesi. Ege Üniversitesi Diş Hekimliği Fakültesi Dergisi, 40(2), 121-131.

ÖZ

Amaç: İmmediyat implant uygulaması ile birlikte yerleştirilen bireysel iyileşme başlığının, implant çevresindeki sert ve yumuşak dokuların boyutsal değişimine etkisinin değerlendirilmesi hedeflenmiştir.
Gereç ve Yöntem: Çalışmaya yaşları 20 ile 58 arasında değişen (ort ± ss: 32,78 ± 11,51), 16 kadın, 10 erkek toplam 26 hasta dahil edildi. 28 ümitsiz prognoza sahip premolar diş test ve kontrol gruplarına eşit sayıda olacak şekilde rasgele dağıtıldı. Diş çekimi sonrası implant yerleştirilmesini takiben kontrol grubunda standart iyileşme başlığı kullanılırken test grubunda bireysel iyileşme başlığı kullanıldı. İmplantın boyun seviyesindeki vestibül kemik kalınlığı (KK) ve dişeti kalınlığında (DK) meydana gelen değişimler operasyondan 1 hafta sonra ve 6. ayda alınan konik ışın hüzmeli volümetrik tomografi (CBCT) ile değerlendirildi. İnterdental papil yüksekliğindeki değişim miktarları ise operasyondan önce ve 6. ayda alınan standart fotoğraflar ile değerlendirildi. Grup içi ve gruplar arası değerlendirmelerin yapılmasında ve değişkenler arasındaki korelasyonların saptanmasında parametrik testler kullanıldı.
Bulgular: Çalışma 27 implant ile tamamlandı. CBCT ölçümlerinde her iki grupta da KK'da anlamlı seviyede azalma saptandı (p<0,0001). Test grubundaki kemik kalınlığı değişiminin kontrol grubuna kıyasla istatistiksel anlamlı düzeyde daha az olduğu tespit edildi (p<0,01). Aynı ölçüm noktasında DK test grubunda artarken, kontrol grubunda azaldı (İki grupta da p<0,0001). Gruplar arası dişeti kalınlığı değişimleri istatiksel olarak anlamlı bulundu (p<0,0001). Fotoğraf analizlerine göre, her iki grupta da papil yüksekliğinde anlamlı azalma saptandı. Gruplar arası karşılaştırmada test grubundaki papil yüksekliği değişimi anlamlı seviyede az bulundu. (p<0,05).
Sonuç: İmmediyat implantasyon ile birlikte standart ve bireysel iyileşme başlıklarının kullanılması vestibül yüzeydeki kemik kalınlığı ve papil yüksekliğindeki kayıpları engelleyememektedir. Ancak bu kayıpları bireysel iyileşme başlığı bu değişimleri postoperatif 6 aylık sürede azaltmaktadır.
Sonuç: İmmediyat implantasyon ile birlikte standart veya bireysel iyileşme başlıklarının kullanımı, vestibül yüzdeki kemik kalınlığında ve papil yüksekliğinde meydana gelen kayıpları engelleyememektedir. Ancak bireysel iyileşme başlığı bu değişimleri postoperatif 6 aylık sürede azaltmaktadır.

Anahtar kelime:İmmediyat implant yerleştirilmesi; Bireysel iyileşme başlığı; Konik ışın hüzmeli volümetrik tomografi; Bukkal kemik; İmplant çevresi yumuşak doku.

ABSTRACT

Purpose: The aim of the present study was to evaluate the effect of customized healing abutment on dimensional changes of peri-implant soft and hard tissues after immediate implantation.
Materials and Methods: A total of 26 patients (16 females and 10 males, aged between 20 and 58 years) (mean ± SD 32.78 ± 11.51) were included in this study. 28 premolar teeth with a hopeless prognosis were randomly distributed to the test and control groups in equal numbers. Following tooth extraction, implants were placed, custom and standard healing cap placed in test and control group. Cone beam volumetric tomography (CBCT) was obtained after 1 week and 6 months to evaluate changes in vestibular bone thickness and gingival thickness at the neck level of the implant. Vertical dimensional changes of interdental papillas were evaluated using standard photographs that taken at baseline and after 6 months. Parametric tests were used to evaluate intra- and inter-group coefficient and to determine correlations between variables.
Results: Twenty-seven implants completed the study protocol. CBCT measurements showed significant bone resorption at the crestal point of the implant in both groups (p <0.0001). Horizontal bone resorption was found to be significantly lower in the test group compared to the control group (p <0.01). At the same measurement point, gingival thickness increased in the test group and decreased in the control group (p <0.0001). The difference between the groups was statistically significant (p <0.0001). According to the standardized photographs, significant papillary loss was found in both groups. Inter group comparisons showed that the dental papillae loss were significantly higher in control group (p <0.05).
Conclusion: Even though the standardized and customised healing abutments do not prevent bone and dental papillae loss around the implants in immediate implantation, utilization of customised healing abutments decreases the amount of tissue loss by 6 months.

Key Words: *Immediate implant placement; Custom healing abutment; Cone beam computed tomography; Buccal bone; Peri-implanter soft tissue.*

Sorumlu yazar/Corresponding author*: nejatnizam@hotmail.com
Başvuru Tarihi/Received Date: 29.06.2019
Kabul Tarihi/Accepted Date: 16.07.2019

Giriş

Osseoentegrasyon kavramının kabul edildiği modern implantolojinin ilk 25 yılındaki implantlar genellikle tamamen iyileşmiş dişsiz alanlara yapılmaktaydı.[1] Dental implant teknolojisinde son yıllarda meydana gelen gelişmeler ve hastaların artan estetik beklentileri geleneksel implant yerleştirme ve yükleme protokollerine alternatif tedavi seçenekleri oluşturulmasına sebep olmuştur.[2] Diş çekiminden hemen sonra implant yerleştirilmesinin hem hasta hem de klinisyen açısından çeşitli avantajları bulunmaktadır. Bu avantajlar arasında hastanın geçireceği işlem sayısının azalması, toplam tedavi süresinin kısalması, implant üzerine geçici restorasyon yapılarak hem hastanın estetik beklentisinin karşılanması hem de yumuşak doku konturunun çekimden hemen sonra şekillendirilmeye başlanması sayılabilir.[2,3] Yapılan çalışmalarda diş çekimi sonrası alveol kemiğin ilk yılda horizontal rezorpsiyonunun 3,7 ± 1,7 mm, vertikal rezorpsiyonunun ise 1,2 ± 1,1 mm olduğu gösterilmiştir.[4,5,6,7] Diş çekimi sonrası alveol kemiğinde meydana gelen bu kayıpları engelleyebilmek amacıyla farklı materyal ve teknikler geliştirilmiştir.[8,9] Dental implantların da kemik yüksekliğinin ve hacminin korunmasında etkili bir yöntem olabileceği iddia edilmiştir.[10] Ancak diş çekimi sonrası alveol kemiğinde meydana gelen rezorpsiyon, dental implant uygulamaları ile önlenememekle beraber immediyat implant yerleştirilmesinin geç implant uygulamalarına kıyasla aproksimal kemiği ve dental papili korumada daha etkili olduğu belirtilmiştir.[11,12]

İmmediyat implant uygulaması sonrası midfasiyal dişeti çekilmesi meydana gelme riskinin, özellikle bukkal kemiğin ve dişetinin ince olduğu durumlarda daha fazla olduğu belirtilmiştir.[13,14] Bu nedenle tedavi öncesinde bireyin yumuşak doku kalınlığının değerlendirilmesi önemlidir. Bu ölçümler, hastada oluşabilecek olası dişeti çekilmelerinin ve estetiği bozan sonuçlarının önüne geçilebilmesi amacıyla dişli ya da dişsiz bölgelerde yapılabilmektedir.

İmmediyat implant uygulamalarında sert ve yumuşak doku kayıplarını engellemek için kemik grefti kullanımı, yumuşak doku ogmentasyonları ve immediyat restorasyon gibi yöntemler de uygulanabilmektedir.[15,16,17] Hastaya bireysel bir iyileşme başlığı yapılması ile diş çekimini takiben yumuşak dokulara fiziksel destek sağlanmış olur. Bireysel iyileşme başlığı hazırlanması ile greft ve pıhtı stabilizasyonunun sağlanabileceği ve iyileşmenin erken evrelerinde yumuşak doku adezyonu için uygun yüzey oluşturabileceği de düşünüldüğünde, bireysel iyileşme başlığının immediat implantasyon sonrasında sert ve yumuşak doku kayıplarını engellemesi muhtemeldir.[12] Araştırmacıların bilgisi dahilinde, bireysel iyileşme başlığınının sert ve yumuşak dokular üzerine etkisini hassas yöntemlerle inceleyen kontrollü randomize bir çalışma bulunmamaktadır.

Bu çalışma, immediyat implant yerleştirilmesi sonrasında bireysel veya standart iyileşme başlığı kullanımının, implant çevresi sert ve yumuşak dokularda meydana getirdiği değişimleri saptamayı ve karşılaştırmayı amaçlamaktadır.

Gereç ve Yöntem

Çalışmanın Etik Kurul onayı Ege Üniversitesi Tıp Fakültesi Etik Kurulu'ndan onay alındı (12-4.1/4 sayılı karar). Dahil edilme kriterlerine sahip hastalara, çalışma hakkında açıklama yapılarak tedavilerden önce bilgilendirilmiş onamları alındı. Çalışmaya dahil edilen hastalarda şu kriterler arandı:

- Periodontitis ve travmaya bağlı kemik kaybı bulunmayan, sadece endodontik veya restoratif nedenlerden dolayı çekim endikasyonu konmuş üst premolar dişler,
- İlgili apeksi ile sinüs arasında en az 4 mm dikey kemik yüksekliğinin bulunması,
- İlgili dişin meziyalinde ve distalinde komşu dişlerin olması
- Cerrahi işlem sonuçlarını etkileyebilecek herhangi bir sistemik hastalığının bulunmaması,
- Hamilelik ya da laktasyon döneminde olmaması,
- Herhangi bir sebeple baş-boyun bölgesinden radyoterapi görmemiş olması,
- Hastaların araştırmaya gönüllü olmaları ve kendi istekleriyle onam formlarını imzalamaları.

Çalışmaya, Mart 2012- Kasım 2014 arasında, Ege Üniversitesi Diş Hekimliği Fakültesi Periodontoloji Anabilim Dalı'na başvuran ve dahil olma kriterlerine uyan 26 hastada (16 kadın, 10 erkek) 28 ümitsiz prognozlu üst premolar diş dahil edildi.

Tüm hastaların operasyon öncesinde tüm ağız plak ve gingival indeks değerlerinin % 20'nin altında olmasına özen gösterildi ve gerekli olduğu durumlarda cerrahisiz periodontal tedavileri yapıldı. Tüm dental ve periodontal tedavilerin tamamlanmasından en az 4 hafta sonra hastalar tekrar kliniğe muayene için çağırıldı. Bu seansta tüm klinik parametrelerin (cep derinliği, kanama ve plak indeksi) ölçümü yapıldı. Ayrıca takip döneminde papil yüksekliği değişim miktarının (PYD), stent yardımı ile

değerlendirilebilmesi için hastalardan silikon ile ölçü alındı. (Zhermack Elite, Almanya) Alınan ölçü üzerinde, ilgili diş ve komşuluğundaki dişleri içerecek şekilde 1,5 mm Bioplast plak hazırlandı. 0,9 mm çapında tam yuvarlak tel 'L' şeklinde bükülerek çekim endikasyonu konan dişin vestibülünde yer alacak şekilde stent içinde yerleştirildi. Hastalardan alınan stentli fotoğraflarda, fotoğraf makinesi bölgeye dik olacak ve büküm yapılan telin kesiti tam yuvarlak görülecek şekilde daha da önceden tarif edildiği gibi konumlandırıldı.[18] (Resim 1) Çalışma başlangıcında her iki grupta eşit sayıda hasta yer alacak şekilde hazırlanan kartlardan, implant yerleştirildikten sonra bir tane seçilerek randomizasyon sağlandı.

Cerrahi uygulamaya başlamadan önce hastalardan % 0,2'lik klorheksidin diglukonat (Kloroben, Drogsan, İstanbul, Türkiye) içeren solüsyonla 2 dakika gargara yapmaları istendi. Sonrasında % 2 lidokain ve 12,5 µg epinefrin içeren lokal anestezik (Jetokain, Adeka, Samsun, Türkiye) uygulandı. Anestezinin tamamlanmasını takiben ilk olarak çalışmaya dahil edilen dişin supraalveolar ligamentleri, 15C bistüri (Braun, Meslungen, Almanya) ile dişten ayırıldı. Diş çekiminde sert ve yumuşak dokuda travma oluşturulmamaya dikkat edildi. Bu nedenle de çekimde periotom kitlerinden (Ustomed, Tuttlingen, Almanya) yararlanıldı. Periotom, diş ile kemik arasına yerleştirilerek periodontal ligament liflerinin ayrılması sağlandı. Üst premolar davyesi kullanılarak diş çekildi.

Diş çekimini takiben, Caplanis ve ark. (2005) tarafından önerilen çekim boşluğu sınıflamasına göre skorlamalar yapıldı. Bu sınıflamaya göre çekim boşluğu hasarsız, hafif, orta ve ileri düzeyde defektli olmak üzere dörde ayrıldı. (Resim 2) Çalışmaya Caplanis ve ark. (2005) tarafından önerilen sınıflamaya göre 1. ve 2. sınıfta yer alan çekim boşlukları dahil edilmiştir.[19]

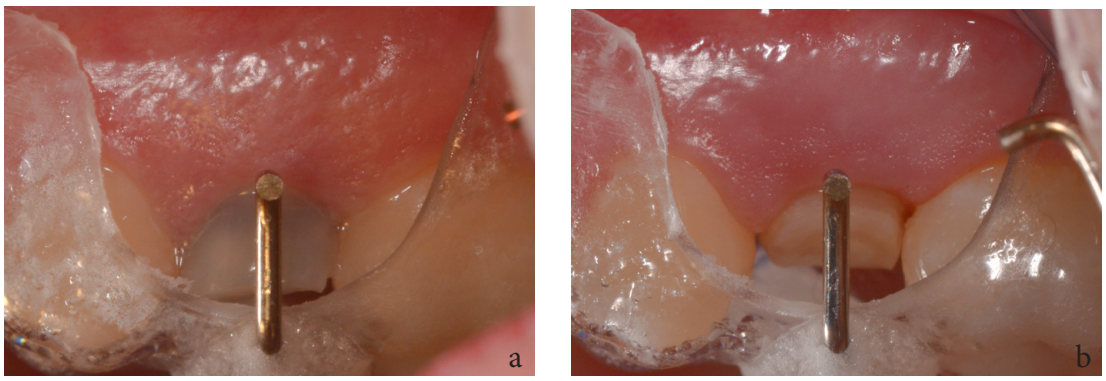

Resim 1. Stent ile standart fotoğraf çekimi
a. Operasyon öncesi **b**. Operasyon sonrası 6.ay

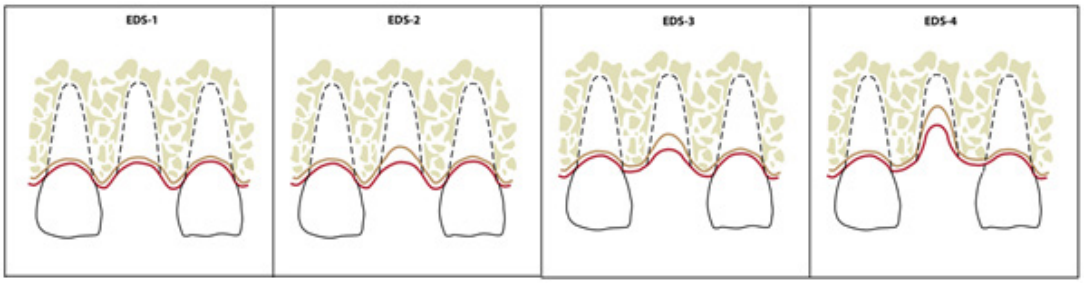

Resim 2. Caplanis ve ark. tarafından önerilen çekim boşluğu sınıflaması

Çekim boşluğunun değerlendirilmesi tamamlandıktan sonra implant sistemine (Dio implant Busan, Güney Kore) ait frezler ile 600 rpm hızında izotonik serum fizyolojik soğutması altında implant yuvası hazırlandı. İmplant yuvası çekim boşluğunun apikalinden 3-4 mm daha derinde ve çekim boşluğunun palatinal kısmında kalmasına dikkat edildi. Vestübül kemiğinin remodelasyonu sırasında olası kemik kayıplarına karşı implantın boynunun açıkta kalmaması için implant yerleşimi palatinal bölgede ve palatinal kemiğin 1 mm apikaline yerleştirildi. İmplantın yerleştirme torkunun 30 Ncm'den fazla olmasına dikkat edildi. İmplant çapı, çekim boşluluğunun bukkalingual boyutuna göre belirlendi. İmplant yerleştirilirken implantın vestibül yüzeyi ile çekim soketinin duvarı arasında yaklaşık 2 mm boşluk bırakıldı. İmplantın içerisine kapama vidası yerleştirildikten sonra vestibül yüzeydeki boşluk ß-trikalsiyum fosfat (ß-TCP) içerikli alloplastik kemik grefti (SynthoGraft, Bicon, Boston, ABD) ile dolduruldu. Bu aşamada grupların belirlenebilmesi için çalışmaya kör bir araştırmacı ile kapalı zarf yöntemi kullanıldı. Kontrol grubundaki implantlara standart iyileşme başlığı, test grubundakilere ise bireysel iyileşme başlığı kullanıldı.

Standart iyileşme başlığı aproksimal bölgede papilleri tek noktadan destekleyecek ve dişeti kenarından ise yaklaşık 2 mm koronalde olacak şekilde seçildi. (Resim 3) İyileşme başlığı 10 Ncm tork ile yerleştirildi.

Bireysel iyileşme başlığı, üretici firmanın piyasaya sunduğu UCLA abutment (Dio®, Busan, Güney Kore) üzerine kompozit yüklenerek hazırlandı. Abutment yüzeyi kompozitin tutunabilmesi amacıyla frezlerle pürüzlendirildi. Bireysel iyileşme başlığı, premolar çıkış profiline uygun, çekim soketi çevresindeki yumuşak dokuları her noktadan destekleyerek dişeti kenarından komşu diş ile kontak noktasına uzanacak yükseklikte hazırlandı. (Resim 4) Subgingival alanda kalan kompozite bitirme frezleri ile iç bükey form verildi. Kompozit yüzeyi pürüzsüz olacak şekilde polisaj lastikleri ile düzenlendi ve aynı tork ile implanta sabitlendi. Hastalar implant operasyonundan bir gün önce günde 2 kez 1000 mg'lik amoksisilin-klavuklonik asit kombinasyonu (Augmentin, Glaxo-Smith Klein, Londra, İngiltere), operasyondan sonra ise 400 mg etodolak içerikli antienflamatuvarı (Etol Fort, Nobel, Türkiye) günde 2 kez kullanmaya başladı ve ilaçlara bir hafta süreyle devam edildi.

Resim 3. Standart iyileşme başlığının ağız içi görünümü

Operasyondan sonra ilk kontrol 1. haftada gerçekleştirildi. Bu kontrolde yara bölgesinde herhangi bir iyileşme sorunu olup olmadığı kontrol edildi. Yara bölgesi steril bir tampon ile silinerek temizlendi. Kemik kalınlığı değişimleri (KKD) ve doku kalınlığı değişimlerinin (DKD) tomografi ile değerlendirilebilmesi için Gürlek ve ark. (2018) tarif ettiği teknik kullanıldı.[20] Bu teknikte hazırlanan radyoopak siman (SuperBond, Moriyama City, Japonya) fırça yardımı ile implantın boyun bölgesinin vestibül mukozasına denk gelen kısmına ince bir tabaka halinde uygulandı. (Resim 5) Uygulamadan hemen sonra konik ışın hüzmeli volümetrik tomografi (CBCT) (Kodak 9000, New York, ABD) kullanılarak radyografik görüntüler elde edildi. Hastalar düzenli olarak her ay kontrollere çağırıldı.

Resim 5. Superbond'un tomografi öncesi ağız içi uygulaması

Altıncı ayda, standart fotoğraflar ve CBCT görüntüleri tekrarlanarak 6. ay ölçümlerinde elde edilen değerlerden başlangıç değerleri çıkartılarak KKD ve DKD hesaplandı. CBCT'lerde lineer ölçümlerin yapılmasında cihaza ait orjinal yazım kullanılarak (CS Image, Kodak Dental Imaging Software, Newyork, ABD) yapıldı. Tomografide radyoopak olarak görülen kemik ile uygulanan radyoopak materyal arasındaki radyolüsent alan yumuşak doku kalınlığı olarak belirlendi. Ölçümlerin standart olarak yapılabilmesi amacıyla implantın sagittal ve frontal düzlemde orta noktaları belirlendi. (Resim 6) İmplantın en krestal noktasından yatay olarak ölçüm yapıldı. (Resim 7)

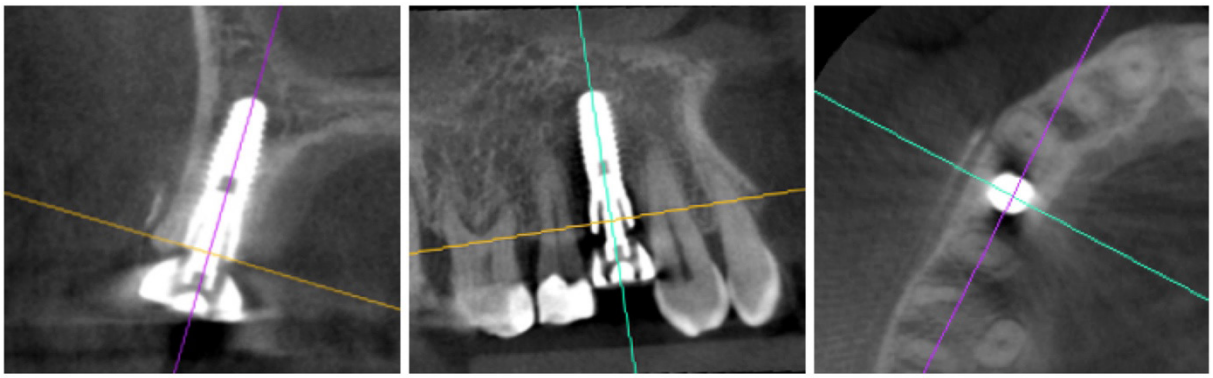

Resim 6. Tomografide ölçüm yapılan eksenlerin ayarlanması

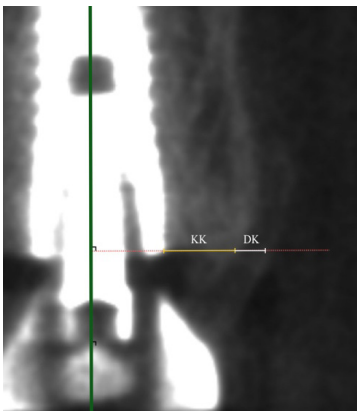

Resim 7. Tomografide kemik ve yumuşak doku kalınlığının ölçülmesi

PYD'nin değerlendirilebilmesi için de standart fotoğraflardan yararlanıldı. Görüntüler java tabanlı analiz programına (Image J, Image for Windows, National Institutes of Health, Bethesda, MD) aktarıldı. (Resim 8) Fotoğraflar üzerinde papilin en tepe noktası ile stent üzerindeki röper noktası arasındaki mesafe relatif papil yüksekliği olarak belirlendi. İlk ölçümdeki değerler ikinci ölçümden çıkartılarak gerçek PYD'leri saptandı. Fotoğraflarda ve CBCT görüntüleri üzerinde yapılan ölçümlerin tekrarlanabilirliğinin ve araştırmacı kalibrasyonunun değerlendirilebilmesi için ilk 5 hastaya ait görüntüler kullanıldı (veriler gösterilmemiştir). En az 7 gün ara ile yapılan iki farklı ölçümde fotoğraf ve CBCT ölçümleri için Cohen's Kappa değerlerinin sırasıyla 0,88 ve 0,94 olduğu saptanarak "çok iyi" uyum olduğu belirlendi. Tüm digital ölçümler kalibre olmuş tek bir araştırmacı (ŞS) tarafından yapıldı.

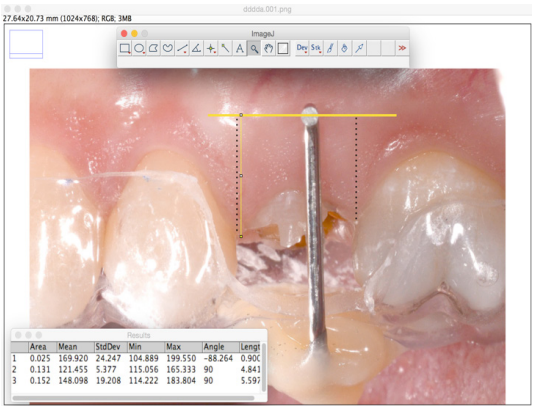

Resim 8. Papil yüksekliğinin fotoğraflar üzerinden ölçüm

Resim 9. Protezin simantasyonu sonrası görünümü

a. Standart iyileşme başlığı sonrası **b.** Bireysel iyileşme başlığı sonrası

İstatistiksel analiz

Çalışma süresince elde edilen tüm veriler istatistiklere dahil edilmiştir. Analizlerin yapılmasında, ortalama ve standart sapmaların hesaplanmasında va grafiklerin hazırlanmasında bilgisayar destekli bir analiz programından faydalanılmıştır (Prizm 8 for MacOs, Graphpad software, Inc, CA, ABD). Verilerin dağılımlarının teyit edilmesi için D'agustino Pearson Omnibus normalite testi yapılmıştır. Klinik veriler normal dağılım gösterdiğinden parametrik istatistiklerden faydalanılmış ve gruplar arası farkların değerlendirilmesinde t-testi kullanılırken, grup içi değerlerin kıyaslanmasında eşleştirilmiş t-testi kullanılmıştır. Gruplar arası hasta sayıları, cinsiyet ve implant sayılarının kıyaslanmasında ise Fisher testi kullanılmıştır. Tüm analizlerde $p<0.05$ istatistiksel anlamlılık seviyesi olarak kabul edilmiştir.

Bulgular

Çalışmada, yaşları 20 ile 58 (32,78 ± 11,51) arasında değişen, 16 kadın, 10 erkek toplam 26 hastaya yapılan 28 implant değerlendirilmiştir. 2 hastaya her iki gruptan birer adet uygulama yapılmıştır (Tablo 1). Bir hastada operasyondan 1 hafta sonra gelişen enfeksiyon sonucunda implant kaybedilmiş, hasta çalışma dışı bırakılmıştır. Çalışmaya dahil edilen hastaların cinsiyetlere göre dağılımı incelendiğinde, aralarında istatistiksel anlamlı fark olmadığı görülmüştür ($p>0,05$).

Tablo 1: Çalışma gruplarına ait demografik veriler

	Bireysel iyileşme başlığı	*Standart iyileşme başlığı*
İmplant sayısı (n)	13	14
Cinsiyet (kadın/erkek)	9 / 4	7 / 6
Yaş aralığı (en az - en çok)	20 – 35	22 – 58
Yaş (yıl) (ort ± std)	25 ± 9,3	34 ± 9,11

Operasyondan 1 hafta sonra alınan başlangıç tomografisi ile 6. ayda alınan kontrol tomografisinde gerekli eksen ayarlamaları sonrası doku kalınlığı (DK) ve kemik kalınlığı (KK) karşılaştırıldığında, altıncı ayda İmplantın boyun seviyesindeki KKD incelendiğinde her iki grupta da başlangıca kıyasla istatistiksel anlamlı düzeyde KK olduğu görülmüştür (p<0,0001) (Grafik 1). Her iki grupta da 6. ay tomografisinde KK olduğu görülmekle beraber bu kaybın test grubunda anlamlı düzeyde daha az olduğu belirlenmiştir (p<0,01) (Grafik 2).

İmplantın boyun seviyesindeki her iki grupta da DKD' nın başlangıca göre anlamlı düzeyde değişim tespit edilmiştir. Buna göre 6. ayda test grubunda DK kazanç sağlanırken, kontrol grubunda kayıp olduğu görülmektedir (p<0,0001) (Grafik 3). Gruplar arası DKD'leri karşılaştırıldığında ise bireysel ve standart iyileşme başlığı grupları arasında istatistiksel açıdan anlamlı fark bulunmaktadır (p<0,0001) (Grafik 4).



Grafik 1. Grup içi kemik kalınlıkları
**** p< 0,0001



Grafik 3. Gruplar arası kemik kalınlıkları
*** p< 0,001, **** p< 0,0001

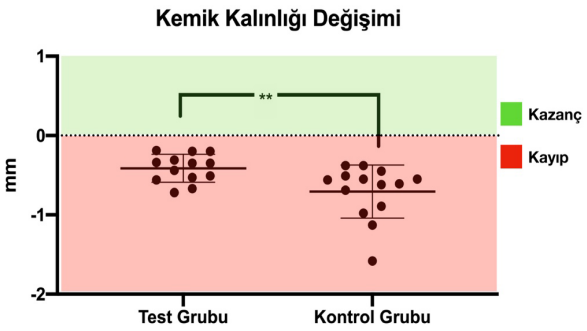

Grafik 2. Gruplar arası kemik kalınlığı değişimi
** p< 0,01



Grafik 4. Gruplar arası dişeti kalınlığı değişimleri
**** p< 0,0001

Klinik verilerin birbirleriyle korelasyonlarına bakıldığında ise test grubunda başlangıç DK ile KK arasında pozitif (r=0,618, p<0,05), test grubunda KK ile PYD arasında negatif korelasyon (r=-0,623 p<0,05) hem test hem de kontrol grubunda ise başlangıç DK ile PYD arasında negatif korelasyon olduğu görülmüştür (r=-0,973, p<0,0001), (r= -0,876, p<0,0001) (Tablo 2).

Papil yüksekliğinde meydana gelen değişim röper noktasına göre ölçülerek kaydedilmiştir. Her iki grupta da papil kaybı olduğu görülmüştür. Ölçümler sonucunda bireysel iyileşme başlığı grubunda papil değişimi -0,68 ± 0,52 mm, standart iyileşme başlığı grubunda papil değişimi -1,1 ± 0,52 mm olarak bulunmuştur. Gruplar arası analizlerde ise, papil değişimleri arasında istatistiksel anlamlı bir fark olduğu görülmüştür (p<0,05) (Grafik 5).

Tablo 2: Klinik verilerin korelasyonları.

		Test					Kontrol				
		DK	**PYD**	**DKD**	**KK**	**KKD**	**DK**	**PYD**	**DKD**	**KK**	**KKD**
DK	r		-0,973	-0,339	0,618	-0,025		-0,876	-0,490	0,134	0,684
	p		**<0,0001**	0,236	**0,025**	0,936		**<0,0001**	0,075	0,648	0,647
PYD	r	-0,973		-0,338	-0,623	-0,157	-0,876		-0,324	0,173	0,897
	p	**<0,0001**		0,237	**0,023**	0,610	**<0,0001**		0,258	0,555	**<0,0001**
DKD	r	-0,339	-0,338		0,449	-0,335	-0,490	-0,324		-0,061	-0,162
	p	0,236	0,237		0,124	0,263	0,075	0,258		0,836	0,580
KK	r	0,618	-0,623	0,449		-0,062	0,134	0,173	-0,061	0,134	0,370
	p	**0,025**	**0,023**	0,124		0,840	0,648	0,555	0,836	0,648	0,193
KKD	r	-0,025	-0,157	-0,335	-0,062		0,684	0,8972	-0,162	0,684	
	p	0,936	0,610	0,263	0,840		0,647	**<0,0001**	0,580	**0,007**	

İstatistiksel anlamlı korelasyonlar koyu renkte gösterilmiştir.

DK: Dişeti kalınlığı, **PYD:** papil yükseliği değişim miktarı, **DKD:** Doku kalınlığı değişim miktarı.

KK: Kemik kalınlığı, **KKD:** Kemik kalınlığı değişimi.



Grafik 5. Gruplar arası papil yüksekliği değişimleri
* p< 0,05

Tartışma

Immediat implantasyon sonrasında standart ve bireysel iyileşme başlıklarının implant çevresindeki sert ve yumuşak dokular üzerine etkilerinin belirlenmesini ve karşılaştırılmasını amaçlayan çalışmamız, ilgili parametreleri hassas ölçüm yöntemleri ile değerlendiren ilk çalışma olma özelliğini taşımaktadır. Bununla birlikte bu çalışmada, araştırmacılar tarafından daha önce tarif edilmiş olan hassas ve tekrarlanabilir bir yumuşak doku kalınlığı ölçüm yönteminin[20] kullanılmış olması da gelecekte yapılacak çalışmalar için bir standart oluşturma potansiyeli taşıdığından önemlidir.

Klinik çalışmalardaki lokal ve sistemik değişkenlerin standardize edilme zorluğuna karşın, bu çalışmada iyileşme başlıklarının tipi haricindeki tüm değişkenlerin gruplar arasında benzer olması, elde edilen verilerin, doğrudan iyileşme başlığının tipi ile ilişkili olabileceği sonucunu doğurmaktadır. Ancak bu çalışmanın bulguları yorumlanırken her iki grup üzerinde benzer etki gösteren farklı bir faktörün de çalışmanın sonuçlarını etkileme olasılığı göz ardı edilmemelidir. Çalışmamızda erken dönemde gelişen enfeksiyona bağlı bir implant kaybedilmiş ve altı ay sonunda hesaplanan % 96,4'lük başarı oranı, daha önce yapılmış olan çalışmalar ile uyumludur.[21,22,23,24]

Diş çekimi sonrası alveol soketinde remodelasyona bağlı rezorpsiyon meydana gelmektedir. Rezorpsiyon miktarını azaltmaya yönelik atılacak ilk adım diş çekiminin atravmatik bir şekilde gerçekleştirilmesidir. Bu çalışmada da üst premolar dişler kök sayısına göre bukkolingual ya da mezyodistal olarak bölünerek, periotomlar yardımıyla bukkal kemikte minimum travma oluşturulacak şekilde çekildi. Diş çekimi sırasında, vertikal insizyonlar ile birlikte bukkal yüzde flep kaldırılması, kanlanmayı bozarak uygulanan çekim boşluğu koruma tekniğinin kazancını sıfırlar.[25] Romero-Ruiz ve ark. (2015) derlemelerinde flepsiz implant cerrahisinin avantajlarını kan damarlarına daha az zarar verilmesine bağlı olarak yumuşak doku iyileşmesinin hızlanması ve hasta konforunun artması olarak belirtmiştir.[23] Vlahovic ve ark. (2014) da flepli ve flepsiz cerrahiye bağlı olarak yumuşak dokuda meydana gelen enflamatuvar yanıtı değerlendirdikleri çalışmalarında, flepli cerrahi grubunda enflamasyonun 7-21 gün kadar sürdüğünü, flepsiz grupta ise yumuşak dokuda enflamatuvar yanıt gelişmediğini belirlemişlerdir.[26] Flepsiz immediyat implant uygulamasının daha az kemik rezorpsiyonuna neden olduğu saptanmıştır.[27] Bu çalışmada da bu nedenlerle diş çekimi öncesinde ya da sonrasında flep kaldırılmayarak, flebe bağlı sert ve yumuşak doku kayıplarının önlenmesi amaçlanmıştır.

Covani ve ark. (2004), implant çevresi horizontal defekt boyutları, 2 mm ve daha küçük ise, tip 1 ve tip 2 implant yerleştirmesini takiben defektte spontan dolum olduğunu göstermiştir. [28] Yapılan çalışmalarda 2 mm üzeri boyutlardaki defektlerde ise her zaman spontan kemik dolumu olmadığı görülmüştür. Botticelli ve ark. (2004) 2-3 mm'lik implant çevresi aralığın yalnızca % 25'inde tamamen kemik dolumu gerçekleştiğini belirtmişlerdir. 2 mm ve daha küçük defektlerde ise bu oran % 78 olarak tespit edilmiştir.[29] Bu çalışmada dahil edilen üst premolarların çıkış profilleri düşünülerek, immediyat implantasyon sonrası, implant ile bukkal kemik arası açıklığın 2-3 mm olacağı düşünülmüş ve kemik grefti uygulamasının standart olarak her iki grupta da yapılmasına karar verilmiştir. β-TCP abzorbe olabilen, osteokondüktif biyoaktif seramiktir. Yapılan çalışmalarda, materyalin yeni kemik oluşumunda görev aldığı belirlenmiştir.[30] Daif (2013), β-TCP greftin immediyat implantasyonu takiben uygulanması ile kemik densitesinde meydana gelen değişimi, 3 ve 6. aylarda alınan tomografiler ile değerlendirmiş ve β-TCP'ın implant çevresi defektlerde kemik densitesinin artmasını sağladığını ileri sürmüştür.[31] Bu çalışmada da alloplastik bir greft olan β- TCP greft implant yuvasının hazırlanmasını takiben bukkal duvara uygulanmıştır. İmplant yerleştirilmesi öncesi kemik greftinin uygulanmasının nedeni, implant yerleştirildikten sonra greftin implantın apikaline kadar boşluk bırakılmadan doldurulmasının güç olmasıdır.

Roe ve ark. (2012) sert ve yumuşak doku değişiminin implantın krestal bölgesinde daha fazla olduğunu belirtmiştir. Bu nedenle bireysel iyileşme başlığının implant çevresi dokulara etkisini değerlendirmek amacıyla çalışmada implantın krestal noktası ölçüm noktası olarak belirlenmiştir.[32] Bu noktada kemik kalınlığının, hem bireysel iyileşme başlığı hem de standart iyileşme başlığı gruplarında 6. ayda başlangıca kıyasla istatistiksel olarak anlamlı düzeyde azaldığı görülmüştür. Test grubunda meydana gelen kemik kaybının kontrol grubundan daha az olduğu tespit edilmiştir. Çekimden hemen sonra dişin çıkış profilini taklit eden bireysel iyileşme başlığı ya da dayanak uygulaması, çekimden hemen sonra mekanik olarak dişetini ve papili destekleyerek yumuşak dokunun yanı sıra sert dokunun da korunmasını sağlar.[21] Bireysel iyileşme başlığının bu etkisinin, pıhtının ve uygulanan kemik greftinin stabilizasyonunu arttırmasından kaynaklanmakta olduğu belirtilmektedir.[15]

Tarnow ve ark. (2014) immediyat implant uygulaması sonrası implant çevresinde meydana gelen değişimleri hastalardan alınan modeller üzerinde ölçmüşler ve kemik grefti ile bireysel iyileşme başlığının kombine kullanıldığı implantlarda bukkolingual genişliğin standart iyileşme başlığı grubuna kıyasla istatistiksel olarak anlamlı düzeyde daha az değiştiğini saptamışlardır. Chu ve ark. (2015) alçı modeller üzerinden labiopalatinal ölçümlerinde immediyat implantasyona ek olarak kemik grefti ve bireysel restorasyon hazırlanan grupta en az değişim meydana geldiğini bildirmişlerdir.[33]

Her iki grupta dişetinin başlangıç kalınlığı ile 6. ay dişeti değişimi arasında negatif korelasyon olduğu görülmüştür. Başka bir deyişle, başlangıç dişeti kalınlığı arttıkça, referans noktasında dişeti kalınlığında meydana gelen değişim azalmaktadır. Bu bulgu Kaminaka ark. (2015)'nın çalışma sonuçlarıyla uyumludur.[34]

Fotoğraflar üzerinden ölçümlerde farklı standardizasyon yöntemleri bulunmaktadır. Nizam ve ark. (2015) çalışmalarında defekt alanının 3 boyutlu

değerlendirmesini standart olarak gerçekleştirebilmek için 'L' şeklinde bükülen 0,9 mm kalınlığında tam yuvarlak tellerden yararlanmıştır.[18] Biz de çalışmamıza aynıtekniği uyguladık.

Diş çekimi sırasında sert ve yumuşak doku hasarına bağlı olarak papil kaybı meydana gelebilir. Kan ve ark. (2003), papil değişimlerini implanta komşu dişlerin midfasiyal dişeti sınırlarından geçen eksene olan mesafelerini ölçerek değerlendirmiştir.[21] Ancak bu yöntemle standart olarak aynı açıdan fotoğraf alınmasının güç olması ve referans alınan noktaların zamanla değişim gösterebilmesinin ölçüm sonuçlarının güvenilirliğini etkileyebileceği düşünülerek tercih edilmemiştir. Bu araştırmada yapılan ölçümlerde her iki grupta da papil yüksekliğinin azaldığı belirlenmiştir. Standart iyileşme başlığı grubunun papil yüksekliklerinde meydana gelen değişim, bireysel iyileşme başlığı grubundan istatistiksel anlamlı düzeyde daha fazla bulunmuştur. Benzer şekilde De Rouck ve ark. (2009) immediyat ve geç restorasyon sonrası papilde meydana gelen değişimleri değerlendirdikleri çalışmalarında, 6 aylık süre sonunda immediyat restorasyonda daha az papil kaybı meydana geldiğini belirlemişlerdir.[13] Kan ve ark. (2003) da immediyat restorasyonu yapılan grupta bireysel iyileşme başlığı yerleştirilmesiyle papil kaybı azaltılabildiği bildirmiştir.[21]

Sonuçlar

İmmediyat implant yerleştirilmesine ek olarak uygulanan bireysel iyileşme başlığı ile ilk 6 ayda implant çevresi sert ve yumuşak dokularda meydana gelen kayıplar azaltılabilir. Tüm bu değerlendirmeler ışığında, immediyat implant yerleştirilmesine ek olarak bireysel iyileşme başlığı uygulamasının implant çevresi sert ve yumuşak dokular üzerine etkisinin daha uzun dönem takiplerinin yapıldığı çalışmalara ihtiyaç duyulmaktadır.

KAYNAKLAR

1. Branemark PI, Hansson BO, Adell R, et al. Osseointegrated implants in the treatment of the edentulous jaw. Experience from a 10-year period. Scand J Plast Reconstr Surg Suppl 1977:16:1–132.
2. Hämmerle CH, Chen ST, Wilson TG Jr. Consensus statements and recommended clinical procedures regarding the placement of implants in extraction sockets. Int J Oral Maxillofac Implants 2004; 19: 26 – 28
3. Chen ST, Beagle J, Jensen SS, Chiapasco M, Darby I. Consensus statements and recommended clinical procedures regarding surgical techniques. Int J Oral Maxillofac Implants 2009; 24: 272 – 278.
4. Amler MH, Johnson PL, Salman I. Histological and histochemical investigation of human alveolar socket healing in undisturbed extraction wounds. JADA 1960; 61: 32 – 44.
5. Lekovic V, Kenney EB, Weinlaender M, et al. A bone regenerative approach to alveolar ridge maintenance following tooth extraction. Report of 10 cases. J Periodontol 1997; 68: 563 – 570.
6. Schropp L, Wenzel A, Kostopoulos L, Karring T. Bone healing and soft tissue contour changes following single-tooth extraction: a clinical and radiographic 12- month prospective study. Int J Periodontics Restorative Dent 2003; 23: 313 – 323.
7. Camargo PM, Lekovic V, Weinlaender M, et al. Influence of bioactive glass on changes in alveolar process dimensions after exodontia. Oral Surg Oral Med Oral Patholog Oral Radiol Endodont 2000; 90: 581 – 586.
8. Stimmelmayr M, Allen EP, Reichert T, Iglhaut G. Use of a combination epithelialized–subepithelial connective tissue graft for closure and soft tissue augmentation of an extraction site following ridge preservation or implant placement – description of a technique. Int J Periodontics Restorative Dent 2010; 30: 375 – 381.
9. Landsberg CJ. Implementing socket seal surgery as a socket preservation technique for pontic site development: surgical steps revisited – a report of two cases. J Periodontol 2008; 79: 945 – 954.
10. Lazzara RJ. Immediate implant placement into extraction sites: surgical and restorative advantages. Int J Periodontics Restorative Dent 1989; 9: 332 – 343.
11. Esposito M, Grusovin MG, Polyzos IP, Felice P, Worthington HV. Timing of implant placement after tooth extraction: Immediate, immediate-delayed or delayed implants? A Cochrane systematic review. Eur J Oral Implantol 2010;3: 189–205.
12. Saito H, Chu SJ, Reynolds MA, Tarnow DP. Provisional Restorations Used in Immediate Implant Placement Provide a Platform to Promote Peri-implant Soft Tissue Healing: A Pilot Study. Int J Periodontics Restorative Dent. 2016 Jan-Feb;36(1):47-52
13. De Rouck T, Collys K, Wyn I, Cosyn J. Instant provisionalization of immediate single-tooth implants is essential to optimize esthetic treatment. Clin Oral Implants 2009; 70:566– 570.

14. Linkevicius, Apse P, Grybauskas S, Puisys A. The influence of soft tissue thickness on crestal bone changes around implants: a 1-year prospective controlled clinical trial. Int J Oral Maxillofac Implants 2009; 4:712-9.

15. Tarnow DP, Chu SJ, Salama MA,et al. Flapless postextraction socket implant placement in the esthetic zone: Part 1. The effect of bone grafting and/or provisional restoration on facial-palatal ridge dimensional change—A retrospective cohort study. Int J Periodontics Restorative Dent 2014; 34: 323 – 331.

16. Grunder U. Crestal ridge width changes when placing implants at the time of tooth extraction with and without soft tissue augmentation after a healing period of 6 months: Report of 24 consecutive cases. Int J Periodontics Restorative Dent 2011; 31:9–17.

17. Chen ST, Darby IB, Reynolds EC, Clem- ent JG. Immediate implant placement postextraction without flap elevation. J Periodontol 2009; 80:163–172.

18. Nizam N, Bengisu O, Sönmez Ş. Micro and macrosurgical techniques in the coverage of gingival recession using connective tissue graft: 2 years follow up. J Esthet Rest Dent 2015; 27: 71 – 83.

19. Caplanis N, Lozada JL, Kan JY. Extraction defect assessment, classification, and management. J Calif Dent Assoc 2005;33: 853 – 863

20. Gürlek Ö, Sönmez Ş, Güneri P, Nizam, N.A novel soft tissue thickness measuring method using cone beam computed tomography. J Esthet Restor Dent 2018;1–7.

21. Kan JYK, Rungcharassaeng K, Lozada J. Immediate placement and provisionalization of maxillary anterior single implants: 1-year prospective study. Int J Oral Maxillofac Implants 2003; 18: 31 – 39.

22. Bianchi, A.E. & Sanfilippo, F. Single-tooth replacement by immediate implant and connective tissue graft: a 1-9-year clinical evaluation. Clinical Oral Implants Research 2004;15: 269–277

23. Gomez-Roman G, Kruppenbacher M, Weber, Schulte W. Immediate postextraction implant placement with root-analog stepped implants: surgical procedure and statistical outcome after 6 years. Int J Ora Journal of Oral & Maxillofacial Implants 2001;16: 503–513.

24. Tsirlis, A.T. Clinical evaluation of immediate loaded upper anterior single implants. Implant Dentistry.2005; 14: 94–103.

25. Fickl S, Zuhr O, Wachtel H, et al. Dimensional changes of the alveolar ridge contour after different socket preservation techniques. J Clin Periodontol 2008; 35: 906 – 913.

26. Vlahovic Z, Markovic A, Golubovic M, et al. Histopathological comparative analysis of peri-implant soft tissue response after dental implant placement with flap and flapless surgical technique. Experimental study in pigs. Clinical Oral Implants Research 2004; 26, 1309–1314.

27. De Carvalho C, de Carvalho EM, Consani RL. Flapless single-tooth immediate implant placement. Int J Oral Maxillofac Implants 2013; 28: 783 – 789

28. Covani U, Bortolaia C, Barone A, Sbordone L. Bucco lingual crestal bone changes after immediate and delayed implant placement. J Periodontol 2004; 75: 1605 – 1612.

29. Botticelli D, Berglundh T, Lindhe J. Hard tissue alterations following immediate implant placement in extraction sites. J Clin Periodontol 2004; 31: 820 – 828.

30. Chawla K, Lamba AK, Faraz F, Tandon S. Evaluation of β-tricalcium phosphate in human infrabony periodontal osseous defects: a clinical study. Quintessence Int 2011; 42: 291 – 300.

31. Daif ET. Effect of a multiporous beta- tricalicum phosphate on bone density around dental. J Oral Implantol 2013; 39: 339 – 344.

32. Roe P, Kan JY, Rungcharassaeng K, et al. Horizontal and vertical dimensional changes of peri-implant facial bone following immediate placement and provisionalization of maxillary anterior single implants: a 1-year cone beam computed tomography study. Int J Oral Maxillofac Implants 2012; 27: 393 – 400.

33. Chu S, Salama M, Garber D, et al. Flapless Postextraction Socket Implant Placement, Part 2: The Effects of Bone Grafting and Provisional Restoration on Peri-implant Soft Tissue Height and Thickness— A Retrospective Study. Int J Periodontics Restorative Dent 2005;35, 803–809.

34. Kaminaka A, Nakano T, Ono S, Kato T, Yatani H. Cone-Beam Computed Tomography Evaluation of Horizontal and Vertical Dimensional Changes in Buccal Peri-Implant Alveolar Bone and Soft Tissue: A 1-Year Prospective Clinical Study. Clinical Implant Dentistry and Related Research, 2014;17, 576–585.