Çoc. Cer. Derg. 2019;33(3):98-104
doi:10.5222/JTAPS.2019.02428

Özgün Araştırma / *Research Article*

Pektus ekskavatum hastalarında vakum bell uygulaması

Vacuum bell application in patients with pectus excavatum

Vüsal Cafarov[1], Rahşan Özcan[1], İbrahim Adaletli[2], Gökhan Ergene[3], Semih Halezeroğlu[3], Gonca Topuzlu Tekant[1]

[1]*İstanbul Üniversitesi-Cerrahpaşa, Cerrahpaşa Tıp Fakültesi, Çocuk Cerrahisi Ana Bilim Dalı, İstanbul, Türkiye*
[2]*İstanbul Üniversitesi-Cerrahpaşa, Cerrahpaşa Tıp Fakültesi, Radyoloji Ana Bilim Dalı, İstanbul, Türkiye*
[3]*Acıbadem Üniversitesi, Acıbadem Maslak Hastanesi, Göğüs Cerrahisi Bölümü, İstanbul, Türkiye*

ÖZ

Amaç: *Bu çalışmanın amacı, pektus ekskavatum (PE) hastalarında uygulanan vakum bell (VB) tedavisinin sonuçlarını incelemektir.*
Yöntem: *2013-2015 yılları arasında primer olarak VB tedavisi uygulanan 30 olgu geriye dönük olarak incelendi. Olgular cinsiyet, başvuru yaşı, başvuru yakınması, muayene bulguları, radyolojik bulgular, VB'in uygulanma şekli ve süresi, VB tedavisine yanıt ve aile memnuniyet dereceleri açısından değerlendirildi.*
Bulgular: *Olguların erkek/kız oranı 4,2/1 (E: 23, K: 7) idi. Yaş ortalaması 11,5 yaş (r: 4-17 yaş) olarak bulundu. Ortalama takip zamanı 23 ay (21-27 ay) idi. Başvuru yakınması kozmetik ve psikososyal şikayetler (n:20), tekrarlayan akciğer enfeksiyonları (n:7), kardiyak sorunlar (n:3) idi.*
VB uygulaması ile ilk 6 ayda 7 (%23) olguda tam düzelme sağlandı. Bu olguların yaş ortalaması 8,5 yaş (4-9 yaş) idi. Birinci yıl sonunda 13 (%43) olguda daha tam düzelme sağlandı. Bu olguların yaş ortalaması ise 13.7 yaş (9-15 yaş) idi. İkinci yılın sonunda yaş ortalaması 16.8 yaş (13-17 yaş) olan 7 (%23) olguda daha tam düzelme görüldü. Kalan 3 (%10) olgunun tedavisi devam etmekteydi. Bu olguların ortalama yaşı 17 yaş (16-17 yaş) idi. Toplamda olguların %90'ınında ikinci yılın sonunda tam düzelme sağlandı.
Sonuç: *VB uygulaması non-invaziv ve kolay uygulanabilir olması nedeni ile diğer tedavi yöntemlerine göre daha avantajlıdır. Pektus çukurluğu ölçümü tedaviye başlama ve değerlendirmede en sık kullanılan ölçüm yöntemidir. VB erken yaşta uygulandığında tedavi süresi kısa ve yanıtı daha iyidir. Cerrahi tedavinin uygulanamadığı küçük yaş grubunda ilk tedavi seçeneği olarak güvenle uygulanabilir. Bu uygulama gereksiz cerrahi girişimlerin de ortadan kaldırılmasını sağlayacaktır.*

Anahtar kelimeler: *Pektus ekskavatum, toraks, Vakum bell*

ABSTRACT

Objective: *The aim of this study is to retrospectively examine the results of Vacuum Bell (VB) treatment in patients with pectus excavatum (PE) and to evaluate treatment outcomes.*
Methods: *Total of 30 patients who had received VB treatment between the years 2013-2015 were retrospectively examined.The cases were evaluated as for gender, age, and complaints at presentation, physical examination and, radiological findings, application method, and duration of VB treatment, response to VB treatment and family satisfaction.*
Results: *The male/female ratio was 23/7 (4.2/1). Mean age was 11.5 yrs (r: 4-17 yrs). At admission patients had cosmetic and psychosocial symptoms (n=20), recurrent pulmonary infections (n=7) and tachycardia (n=3). Full recovery was achieved in 7 patients within the first six months The mean age of these 7 patients was 8.5 years (4-9 yrs). Full recovery was achieved in 13 (43%) patients at the end of one year. The mean age of these 13 patients were 13.7 years (9-15 yrs). At the end of two years 7 (23%) patients with a mean age of 16.8 years (13-17 yrs) showed full recovery.. Treatment of the remaining 3 (10%) cases still continued.The mean age of these patients were 16.8 (13-17) years. In total, 90% of patients showed full recovery at the end of two years.*
Conclusion: *VB application is more advantageous than other treatment methods because it is noninvasive and easy to apply. The measurement of the depth of PE is the most useful and easily applicable method to use for follow-up. The treatment time is shorter and the response is better when VB is administered at an early age. It can be safely used as the first treatment option in the small age group where surgical treatment can not be performed. This application will help to eliminate unnecessary surgical interventions.*

Keywords: *Pectus excavatum, thorax, Vacuum bell*

© Telif hakkı Türkiye Çocuk Cerrahisi Derneği'ne aittir. Logos Tıp Yayıncılık tarafından yayınlanmaktadır.
Bu dergide yayınlanan bütün makaleler Creative Commons Atıf-GayriTicari 4.0 Uluslararası Lisansı ile lisanslanmıştır.
© Copyright Turkey Association of Pediatric Surgery. This journal published by Logos Medical Publishing.
Licenced by Creative Commons Attribution-NonCommercial 4.0 International (CC BY-NC 4.0)

Alındığı tarih: 24.04.2019
Kabul tarihi: 02.11.2019
Yayın tarihi: 31.12.2019

Atıf vermek için: Cafarov V, Özcan R, Adaletli İ. Pektus ekskavatum hastalarında vakum bell uygulaması. Çoc. Cer. Derg. 2019;33(3):98-104.

Rahşan Özcan
İ.Ü. Cerrahpaşa Tıp Fakültesi
Çocuk Cerrahisi Anabilim Dalı,
34098 Fatih - Türkiye
rozcan1@gmail.com
ORCİD: 0000-0002-8873-2841

ORCİD Kayıtları

V. Cafarov 0000-0002-0245-0625
İ. Adaletli 0000-0003-4531-6466
G. Ergene 0000-0002-6190-5896
S. Halezeroğlu 0000-0002-3461-2246
G. Topuzlu Tekant 0000-0002-6231-9792

Giriş

Pektus ekskavatum (PE) en sık görülen konjenital toraks duvarı deformitesidir. Genellikle kardiyak, solunumsal ya da psikolojik sorunlara yol açması nedeniyle tedavi gerektirmektedir. PE deformitesini düzeltmek için çeşitli cerrahi teknikler uygulanmıştır. En sık kullanılan Ravitch tekniğinin komplikasyonlarından kaçınmak için Nuss tarafından 1998 yılında minimal invaziv yöntemle düzeltme (MIRPE) yöntemi tanımlanmıştır. Ancak MIRPE yönteminin de komplikasyonları olması nedeniyle non-invaziv tedavi arayışlarına girilmiştir [1]. Vakum bell yöntemi Klobe tarafından geliştirilmiş ve son yıllarda PE tedavisinde sıklıkla uygulanmaya başlanmıştır [2,3]. Ancak yine de olgu sayıları az olduğu için çalışmalarda genellikle erişkin ve çocuk olgular birlikte değerlendirilmiştir. Çalışmamızda, PE'nin konservatif tedavisi için vakum bell uygulanan pediatrik olgular incelenmiş ve tedavi sonuçlarının değerlendirilmesi amaçlanmıştır.

Olgular ve Yöntem

Etik Kurul onayı alınmasını takiben 2013-2015 yılları arasında PE nedeniyle VB tedavisi uygulanan 30 olgunun dosyaları geriye dönük olarak incelendi. PE nedeni ile başvuran, daha önce başka bir tedavi almamış ve VB tedavisi uygulanan olgular çalışmaya alındı. VB tedavisi için kriterler: a) cerrahi tedaviye aday olmayan hafif deformiteye sahip olgular, b) ciddi deformasyona sahip ancak cerrahi için yaşı küçük olan olgular, c) cerrahi tedaviyi reddeden olgulardı.

Olgular cinsiyet, hastaneye başvuru yaşı, başvuru semptomları, muayene bulguları, eşlik eden anomaliler, ekokardiyografi bulguları, akciğer grafisi bulguları, spirometri bulguları, laboratuar bulguları, vakumun uygulanma şekli ve süresi, vakum bell tedavisine yanıt açısından değerlendirildi.

Vakum tedavisine başlamadan önce tüm olgulara kardiyoloji muayenesi, ekokardiyografi ve 5 yaş üstündeki olgulara spirometri testi yapıldı.

Tedavi öncesi ve sonrası tüm olguların pektus çukur derinliği ölçüldü. Pektus çukur derinliği ölçümü tüm olgularda supin pozisyonda sternum üzerinde tek noktadan yapıldı. Pektus deformitesinin en derin yerinden cilde kadar olan mesafe ölçülerek kaydedildi. Uygun vakum bell boyutu seçildikten sonra ilk uygulama poliklinikte yapıldı. Vakum tedavisi yatar ve oturur pozisyonda uygulandı (Resim 1). Uygulama ile ilgili ailelere eğitim verildi. İlk gün 5 dk. ile başlanıp 2 haftada 45 dk.'ya kadar çıkılarak günde 2 kere 45 dk. olarak uygulamaya devam edildi. Poliklinik kontrolleri, ilk üç ay aylık olarak, daha sonra 3 ayda bir yapıldı. İzlemde pektus çukur derinliği ölçüldü ve fotoğrafları çekilerek önceki görüntülerle karşılaştırma yapıldı. Olgulara göğüs kaslarını çalıştırmak için egzersiz ve yüzme sporu önerildi.

Resim 1.

Tedavi sonuçları 6 ay, 1 yıl ve 2 yıl sonunda değerlendirildi. Tedavi sonunda aile memnuniyet belgesi ile ailelerin tedavi hakkındaki görüşleri alındı.

İstatistiksel analiz Paired T testi ile yapıldı. İstatistiksel anlamlılık seviyesi p<0,05 olarak kabul edildi.

Bulgular

Otuz olgunun yaş ortalaması 11,5 yaş (4-17 yaş), erkek/kız oranı 4,2/1(23 erkek, 7 kız) idi. Başvuru yakınmaları kozmetik ve psikososyal nedenler (n:20), tekrarlayan akciğer enfeksiyonları (n:7), kardiyak nedenler (n:3) idi. Olguların ortalama izlem süresi 23 ay (21-27 ay) olarak bulundu (Tablo 1).

Tablo 1. Olguların özellikleri.

Olgu Sayısı	30 (E:23, K:7)
Yaş Ortalaması	11.5 yaş (4-17 yaş)
Başvuru Yakınması	
Kozmetik ve psikososyal problemler	20
Tekrarlayan akciğer enfeksiyonları	7
Kardiyak sorunlar	3
PE tipi	
Simetrik	25
Asimetrik	5
PE çukur derinliği (ortalama)	2.7 cm (1.8-3.4 cm)
İzlem süresi (ortalama)	23 ay (21-27 ay)

Olguların fizik muayenesinde 25'inde (%83) simetrik PE, 5'inde (%17) ise asimetrik PE saptandı. Tedaviye yanıt açısından simetrik ve asimetrik PE hastaları arasında istatistiksel olarak anlamlı bir fark saptanmadı (p<0,05).

Kardiyolojik değerlendirme ve ekokardiyografi bulgularına göre, olguların 9'unda kardiyak anomali (mitral valv prolapsusu n:5, mitral yetmezlik n:3, aort yetmezliği n:1) saptandı.

Yirmi bir (%71) olguda ek kardiyak patoloji saptanmadı.

Spirometri yapılan 5 yaş üstü 25 olgunun bulguları incelendiğinde, 5 (%16) olguda solunum fonksiyon testlerinde orta derecede miks tip solunum fonksiyon bozukluğu olduğu saptandı. Olguların 4'ünde %FVC, 2'sinde %FEV1 değerlerinin azaldığı, 7'sinde %FVC, 2'sinde %FEV1 değerlerinin arttığı görüldü.

İlk başvuru sırasında 30 olgunun ortalama pektus çukur derinliği 2.7 cm (1,8-3,4 cm) idi.

İlk 6 ayda 7 (%23,3) olguda tedaviye tam yanıt alındı. Bu 7 olguda başlangıçtaki PE çukur derinliğinin ortalama değeri 2.11 cm (1.8-2.8 cm) ve ortalama yaş 8,5 yıl (4-9 yıl) idi. Birinci yılın sonunda kalan 23 olgunun 13'ünde (%43,3) daha tam yanıt gözlendi. Bu 13 olguda ise başlangıçta PE çukur derinliğinin ortalama değeri 2.97 cm (2,5-3,1 cm) ve yaş ortalaması 13.7 (9-15 yıl) idi. İkinci yılda 7 (%23,3) olguda daha tam yanıt olduğu görüldü. Bu olguların başlangıç ortalama PE çukur derinliği 3.02 cm (2.9-3.4 cm) ve yaş ortalaması 16.8 yaş (13-17 yaş) idi (Resim 2).

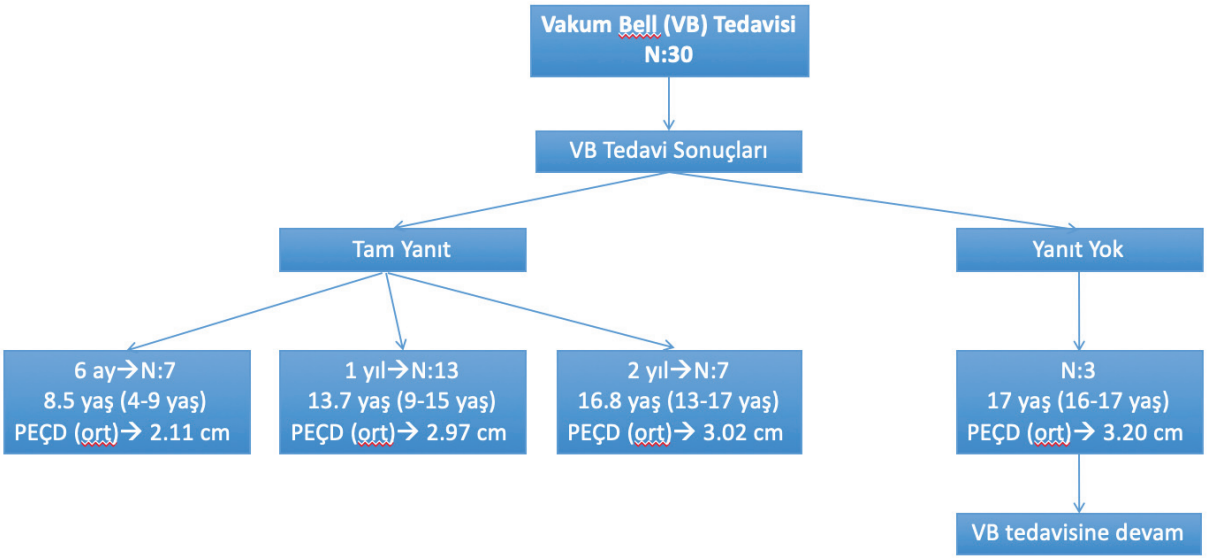

Resim 2.

Resim 3.

İki yılın sonunda tedaviye tam yanıt alınamayan 3 olgunun başlangıç PE çukur derinliği ölçümü 3.2 cm (2.9-3.4 cm) ve yaş ortalaması 17 yaş (16-17 yaş) idi. Bu 3 olgunun tedavi sonrası değerlendirmede, PE çukur derinliği ölçümü 1.4 cm (1.1-17 cm) idi ve bu regresyon olarak değerlendirildi. Sonuçta ikinci yılın sonunda vakum tedavisi ile olguların 27'sinde (%90) tam yanıt alınırken, 3'ünde (%10) yeterli yanıt alınmadı. İstatistiksel olarak, başlangıç PE çukur derinliği ile VB tedavisine yanıt arasında anlamlı bir fark görüldü ($p<0,05$). Ayrıca tedaviye başlama yaşı ile VB tedavisine yanıt arasında da istatistiksel olarak anlamlı bir fark vardı (Resim 3).

İzlemde tedavi yanıtı tam olan 27 olguda nüks görülmedi. Çalışma sonuçları tedaviye yanıtın; VB uygulamasına erken başlama yaşı, düşük başlangıç PE çukur derinliği ve tedavinin bir yıl ve üzerinde uygulanması ile ilişkili olduğunu göstermiştir.

Ailelerin memnuniyet değerlendirme formlarında tüm ailelerin vakum bell tedavisinden memnun olduğu saptandı. PE'a bağlı psikolojik destek alan 5 olguda vakum tedavisi ile başarılı sonuç alındı.

Vakum uygulanması sırasında komplikasyon yaşanmadı. Bazı hastalar ilk bir hafta olan ve takipte kaybolan hafif şiddette bir ağrı ve göğüs içinde rahatsız edici bir baskı tanımladılar. Olguların hiçbirinde analjezik gereksinimi olmadı. İşlem sonrasında vakum uygulanan alanda kısa sürede kendiliğinden kaybolan bölgesel kızarıklık gelişti (Resim 4). Tedavi sırasında subkutan hematom izlenmedi. Yalnızca 1 olguda vakum sonrası toraks ön duvarında peteşiler gelişti. Tedaviye bir hafta ara verildi.

Tartışma

Pektus ekskavatum (PE) insidansı 1/300-400'dür ve erkeklerde 3-4 kat daha fazla rastlanmaktadır [(4)]. PE'nin simetrik formunun görülme sıklığı %70'dir. Çalışmamızda, E/K oranı 4.2/1'dir ve bu oran literatürle uyumludur. Serimizdeki olguların 25'inde simetrik PE (%83), 5'inde (%17) asimetrik PE saptanmıştır. Simetrik PE grubunun asimetrik gruba göre tedaviye daha iyi yanıt verdiğini belirten yayınlar bulunmaktadır. Ancak, çalışmamızda vakum tedavisine yanıt ile PE tipi arasında istatistiksel olarak anlamlı bir fark bulu-

Resim 4.

namamıştır. Bu veri vakum tedavisinde PE tipinin tek başına tedaviye karar vermede etkili olmayacağını göstermektedir.

PE olgularında kalp, akciğer ve iskelet sistemi ile ilgili ek hastalıklar görülebilmektedir. En sık görülen kardiyak anomali mitral valv prolapsusu (MVP)dur [5]. MVP ve PE'un birlikte görülme olasılığı %18'dir. Serimizde de MVP görülme oranı %16 olarak bulunmuştur. Yine çalışmalarda, %30 oranında PE-akciğer enfeksiyonu birlikteliği bildirilmiştir. Akciğer enfeksiyonlarının nedeni tam olarak bilinmemektedir. Çalışmamızda, olguların %25'inin tekrarlayan akciğer enfeksiyonu nedeni başvurduğu görülmüş ve tedavi sonrası bu bulgu ortadan kalkmıştır.

PE olgularında tedaviye karar verme ve takip için en sık Haller indeksi ve pektus çukur derinliği ölçülmesi yöntemi kullanılmaktadır [6]. Haller indeksi hesaplanması bilgisayarlı tomografi (BT) ile yapılmaktadır [7]. Serimizdeki olgularda BT ile değerlendirme yapılmadığı için Haller indeksi hesaplanmamıştır. Çalışmamızda, VB tedavisinde PE çukur derinliği ölçümünün kullanılabilirliği de değerlendirilmiştir. Tüm olguların pektus çukur derinliği ölçümlerinde tedavi öncesine göre anlamlı azalma olduğu saptanmış ve bu fark da istatistiksel olarak anlamlı bulunmuştur. Ayrıca çalışmamızda tedaviye erken yanıt veren olguların başlangıç PE çukur derinliği değerlerinin daha düşük olduğu görülmüştür. Bu sonuç çok şaşırtıcı olmamakla birlikte, yalnızca kozmetik problemleri olan düşük PE çukur derinliği ölçümü olan olgularda cerrahi tedavi yerine VB tedavisinin tercih edilmesi gerektiğini göstermektedir. PE çukur derinliği ölçümünün poliklinik koşullarında kolay uygulanabilmesi nedeniyle basit bir takip ve değerlendirme kriteri olarak önermekteyiz.

MIRPE tekniği (Minimally Invasive Repair Technique for Pectus Excavatum) PE tedavisi için günümüzde en sık uygulanan cerrahi yöntemdir. Ancak ameliyat sonrası ağrı, uzun hastanede kalış süresi ve maliyet MIRPE'nin dezavantajlarıdır [8]. Minimal invaziv bir teknik olmasına rağmen, nadir de olsa ciddi komplikasyonları bildirilmektedir. Hebra ve ark.'nın [9] çalışmasında, MIRPE tekniğinin kardiyak veya majör vasküler yaralanma, masif hemotoraks veya pnömotoraks ve

barın çıkarılması sırasında kanama gibi hayatı tehdit eden komplikasyonlarından söz edilmektedir. MIRPE tekniğiyle karşılaştırıldığında, VB uygulamasının maliyet ve yan etki potansiyeli oldukça düşüktür. Yayınlarda MIRPE tekniğinin her yaşta uygulanabileceği belirtilmekle birlikte, ideal yaş puberte öncesi olarak bildirilmiştir [4,5]. Özellikle 8 yaşından önce göğüs kafesine daha kolay şekil verilebilmesi nedeniyle daha başarılı sonuçlar elde etmek olasıdır. Ancak erken yaşlarda yapılan MIRPE ameliyatlarından sonra nüksler bildirilmektedir. Bu nedenle genellikle 8-12 yaş arasında yapılması tercih edilmektedir. Çalışmamızda ise vakum bell uygulaması 4 yaştan itibaren uygulanmaya başlanmış ve kısa sürede, başarılı yanıt alındığı izlenmiştir. Özellikle ilk bir yılda başarılı yanıt alınan olguların yaş ortalamasının 13,7 yıl olduğu bulunmuştur. Bu nedenle vakum bell uygulamasının, MIRPE tekniğinin uygulamasının tercih edilmediği 4 yaş öncesi dönemde cerrahiye alternatif bir yöntem ve ilk tedavi seçeneği olarak kullanılabileceğini düşünmekteyiz. Bu yaklaşım, PE'lu bir grup olgunun yaşamının erken dönemlerinde başarılı bir şekilde tedavi edilmesine olanak sağlayacak ve gelecekte başka bir ameliyat gerekliliğini ortadan kaldıracaktır.

Vakum tedavisinin hangi yaş grubunda ve ne kadar süre uygulanacağına dair bir görüş birliği yoktur [10]. Haecker ve ark.'nın [6] çalışmalarında, 10 yaş altında uygulanan vakum tedavisinin sonuçlarının daha başarılı olduğu bildirilmiştir. Benzer şekilde çalışmamızda da vakum tedavisinin başarı oranı %90 olarak bulunmuştur ve bu olguların çoğu 10 yaş altındadır. Tedavi süresi de yaşa göre farklılık göstermektedir. Yine Haecker'in 2011 yılında yaptığı 133 olguyu içeren çalışmasında, 105 olguda 3 ay, 18 olguda ise 18 ayın üzerinde vakum bell uygulaması ile başarı sağlandığı bildirilmektedir [11]. Çalışmamızda, ilk 6 ayda olguların %23,3'ünde ve bir yıl sonra ek olarak %43,3'ünde daha başarılı sonuç alınmıştır. Erken yanıt alınan olguların yaş ortalaması 8,5 yaştır. Bu veri vakum tedavisinde erken yaşta başlandığında daha kısa sürede yanıt alındığını desteklemektedir.

Çalışmalarda vakum tedavisi uygulanan olgularda, özellikle ileri yaş hastalarda subkutan hematom ve işlem sırasında üst ekstremitelerde geçici parestezilerin olduğu bildirilmektedir [6]. Çalışmamızda az sayıda olguda göğüste geçici bası hissi ve 1 olguda geçici peteşi dışında ek yakınma görülmemiştir. Serimiz tümüyle çocuk hastalardan oluştuğu için bu veri vakum tedavisinin çocuklarda güvenle kullanılabileceğini göstermektedir.

Einsiedel ve Clausner 1999'da yayınladıkları makalede 11 yaş ve üzeri PE'lu çocuklarda kendini gözlemleme, çekingenlik, anksiyete, motivasyon eksikliği, etiketlenme endişesi, çekingenlik, bozulmuş beden imgesi, inhibisyon gibi psikolojik semptomların olduğunu belirtmişlerdir [12]. Olgu serimizde kozmetik ve psikososyal yakınmalarla başvuran 20 hastanın (%65) ortalama yaşının 13,5 yaş (11-16 yaş) olduğu saptandı. Vakum tedavisi sonrası bu olgulardaki psikososyal sorunların ortadan kalktığı gözlenmiştir.

Çalışmamızdaki kısıtlayıcı faktörler; olgu sayısının az olması, PE tedavisinde kullanılan diğer tedavi yöntemleri ile karşılaştırma yapılmamış olması ve uzun süreli takip sürelerinin olmamasıdır. Bununla birlikte, kliniğimizde uygun hastalarda VB tedavisi hala kullanılmaktadır. Gelecek çalışmalarda olgu sayısını artırmayı ve uzun vadeli takip sonuçlarını rapor etmeyi planlamaktayız.

Sonuç

PE tedavisinde vakum uygulaması diğer tedavi seçenekleri ile karşılaştırıldığında non-invaziv ve kolay uygulanabilir olması nedeniyle daha avantajlı görünmektedir. Erken yaşta uygulamalarda daha kısa sürede tedavi yanıtı sağlanabilmektedir. Pektus çukur ölçümü takipte kullanılacak en yararlı ve kolay uygulanabilir yöntemdir. VB uygulaması, özellikle MIRPE tekniğinin uygulanmadığı yaşlarda, 4 yaşından itibaren birinci basamak tedavi yöntemi olarak kullanılmalıdır. Bu yaklaşım, bir grup hastada, ileride başka bir cerrahi işlem gerekmeksizin, yaşamın ilk yıllarında başarılı bir PE tedavisi uygulanabilmesini sağlayacaktır.

Etik Kurul Onayı: T.C. Cerrahpaşa Tıp Fakültesi Dekanlığı Klinik Araştırmalar Etik Kurulu onayı alınmıştır (12.04.2016/83045809-604.01.02).
Çıkar Çatışması: Yazarlar çıkar çatışması bildirmemiştir.
Finansal Destek: Bu çalışma için finansal destek alınmamıştır.
Hasta Onamı: Hasta onamı alınmıştır.

Kaynaklar

1. Nuss D, Croitoru DP, Kelly RE, et al. Review and discussion of the complications of minimally invasive pectus excavatum repair. Eur J Pediatr Surg. 2002;12:230-4. https://doi.org/10.1055/s-2002-34485
2. Schier F, Bahr M, Klobe E. The vacuum chest wall lifter: an innovative, nonsurgical addition to the management of pectus excavatum. J Pediatr Surg. 2005;40:496-500. https://doi.org/10.1016/j.jpedsurg.2004.11.033
3. Haecker FM, Sesia S. Vacuum bell therapy. Ann Cardiothorac Surg. 2016;5(5):440-9. https://doi.org/10.21037/acs.2016.06.06
4. Hebra A. Minimally invasive repair of pectus excavatum. Semin Thorac Cardiovasc Surg. 2009;21(1):76-84. https://doi.org/10.1053/j.semtcvs.2009.04.005
5. Nuss D. Minimally invasive surgical repair of pectus excavatum. Semin Pediatr Surg. 2008;17:209-17. https://doi.org/10.1053/j.sempedsurg.2008.03.003
6. Haecker FM. The vacuum bell for conservative treatment of pectus excavatum: the Basle experience. Pediatr Surg Int. 2011;27:623-7. https://doi.org/10.1007/s00383-010-2843-7
7. Haller JA, Kramer SS, Lietman SA. Use of CT scans in selection of patients for Pectus excavatum surgery: A preliminary report. J Pediatr Surg. 1987;22:904-6. https://doi.org/10.1016/S0022-3468(87)80585-7
8. Häcker FM. Nonsurgical treatment of chest wall deformities: Contradiction or complement? Eur J Pediatr Surg. 2018;28(4):369-72. https://doi.org/10.1055/s-0038-1668128
9. Hebra A, Kelly RE, Ferro MM, et al. Life threatening complications and mortality of minimally invasive pectus surgery. J Pediatr Surg. 2018;53(04):728-32. https://doi.org/10.1016/j.jpedsurg.2017.07.020
10. Lopez M, Patoir A, Costes F, et al. Preliminary study of efficacy of cup suction in the correction of typical pectus excavatum. J Pediatr Surg. 2016;51(1):183-7. https://doi.org/10.1016/j.jpedsurg.2015.10.003
11. Haecker FM, Mayr J. The vacuum bell for treatment of pectus excavatum:an alternative to surgical correction? Eur J Cardiothorac Surg. 2006;29:557-61. https://doi.org/10.1016/j.ejcts.2006.01.025
12. Einsiedel E, Clausner A. Funnel chest. Psychological and psychosomatic aspects in children, youngsters, and young adults. J Cardiovasc Surg (Torino). 1999;40(5):733-6.