Çoc. Cer. Derg. 2019;33(2):79-83
doi:10.5222/JTAPS.2019.67934

Retroperitoneal yerleşimli intraspinal uzanımı olan matür kistik teratomu bulunan erkek çocuk; olgu sunumu

Male child with retroperitoneal mature cystic teratoma with intraspinous extension; case report

Abdurrahman Çetin[1], Abdurrahim Taş[1], Tülin Öztaş[2], Salim Bilici[2], Abdulkadir Yektaş[3]

[1]*TC. SBÜ. Diyarbakır Gazi Yaşargil EAH, Beyin ve sinir cerrahisi kliniği, Diyarbakır, Türkiye*
[2]*TC. SBÜ. Diyarbakır Gazi Yaşargil EAH, Diyarbakır, Çocuk cerrahisi kliniği, Diyarbakır, Türkiye*
[3]*TC. SBÜ Diyarbakır Gazi Yaşargil EAH, Anesteziyoloji ve Reanimasyon kliniği, Diyarbakır, Türkiye*

ÖZ

Matür kistik teratomlar retroperiteneumda nadirdirler. Matür kistik teratomlar nadiren intraspinal uzanım gösterirler. Literatürde spinal disrafizmle ilişkili birkaç matür kistik teratom olgusu yayınlanmıştır. Teratomlar 3 embriyonik katmandan da köken alabilirler. Bir kistik retroperitoneal kitle tanımlanan 5 yıl 9 aylık bir erkek çocuğu olgu olarak sunuyoruz. Ameliyat sırasında pürüzsüz yüzeyli yumuşak bir kistik kitle bulundu. Kistik kitle sağ L1-2 intervertebral foramenden spinal kanala giriyordu ve histopatolojik tanı matür kistik teratomdu. Kist yeşilimsi sıvı, kıl ve diş dokusu içeriyordu. Kist karyotipi trizomi 21+ idi. Teratome vertebraya yakın, epidural boşlukla ilişkiliydi ve yeşilimsi sıvı, kıl ve diş dokusu içeriyordu. Olgudaki intraspinal uzanım çocuk cerrahı tarafından tanımlanamadı. Görüntüleme teknikleri uzman bir radyolog tarafından değerlendirilmelidir.

Anahtar kelimeler: *İntraspinal uzanım, matür kistik teratom, retroperitoneal alan*

ABSTRACT

Mature cystic teratomas are rare in retroperitoneum. Mature cystic teratomas rarely show intraspinal extension. Several mature cystic teratomas associated with spinal dysraphism have been published in the literature. Teratomas may originate from all 3 embryonic layers. We present a case of 69-month-old boy with a defined cystic retroperitoneal mass. A soft cystic mass with smooth surface was found during the operation. The cystic mass entered into the spinal canal via the right L1-2 intervertebral foramen. Histopathological diagnosis was mature cystic teratoma, and the cyst contained yellowish liquid, hair and dental tissue. The cyst had a karyotype of +21 trisomy. Teratoma was close to the vertebrae and communicated with epidural space and contained yellowish liquid, hair and dental tissue. The intraspinal extension in the case could not be described by the pediatric surgeon. Imaging techniques should be evaluated by a specialist radiologist.

Keywords: *Intraspinal extension; mature cystic teratome; retroperitoneal space*

Alındığı tarih: 18.11.2018
Kabul tarihi: 23.12.2018
Yayın tarihi: 29.08.2019

Atıf vermek için: Çetin A, Taş A, Öztaş T, ve ark, Retroperitoneal yerleşimli intraspinal uzanımı olan matür kistik teratomu bulunan erkek çocuk; olgu sunumu. Çoc. Cer. Derg. 2019;33(2):79-83.

Abdulkadir Yektaş
TC. SBÜ. Diyarbakır
Gazi Yaşargil EAH,
Beyin ve Sinir Cerrahisi Kliniği,
Diyarbakır, Türkiye
akyektas722000@yahoo.co.uk
ORCID: 0000-0003-4400-548X

ORCID kayıtları

A. Çetin 0000-0002-5246-7652
A. Taş 0000-0001-5786-9063
T. Öztaş 0000-0002-1010-3324
S. Bilici 0000-0002-6978-7222

Giriş

Retroperitoneum prepubertal çocuklardaki tüm teratomların %3-5'ine ev sahipliği yapar [(1)]. Retroperitoneal teratomlar spinal kanaldan genel olarak ayrıdır. Fakat çok nadiren bazı retroperitoneal tümörler intraspinal uzanım gösterebilirler [(2)]. İntraspinal teratomlar ise çok nadirdir [(3)]. Retroperitoneal teratomlar birkaç olguda vertebral kanalla ilişkilendirilmiştir [(4)]. Teratom oluşumları 3 embriyolojik katmanın üçünden de köken alabilir. Spinal kanal içinde veya çok yakınında bulunan teratomlar oluşumları disembriyojenik model ile açıklandığından spinal disrafizim ile ilişkilendirilir [(5)].

Biz bu olgu sunumunda, retroperitoneumda yerleşmiş fakat intraspinal uzanım gösteren ameliyatla çıkarılması gecikmiş bir matür kistik teratom olgusunu sunmayı amaçladık.

© Telif hakkı Türkiye Çocuk Cerrahisi Derneği'ne aittir. Logos Tıp Yayıncılık tarafından yayınlanmaktadır.
Bu dergide yayınlanan bütün makaleler Creative Commons Atıf-GayriTicari 4.0 Uluslararası Lisansı ile lisanslanmıştır.
© Copyright Turkey Association of Pediatric Surgery. This journal published by Logos Medical Publishing.
Licenced by Creative Commons Attribution-NonCommercial 4.0 International (CC BY-NC 4.0)

Olgu

Beş yıl 9 aylık erkek çocuk, karın ağrısı nedeniyle mayıs ayında gittiği hastanede çocuk cerrahı tarafından görüldükten sonra çekilen tüm batın tomografisinde, karaciğer ve sağ böbreğe yakın komşuluğu olan ve L1-2 foromenden epidural aralığa uzanan kistik yapılı kitle (Resim 1-2) görüldüğünden 3. basamak bir hastaneye sevk edildi, Nisan ayında bu hastanede çocuk cerrahisi tarafından görülen hastaya çekilen batın ultrasonografisinde (USG), batın sağ üst kadranından alt kadrana uzanan alanda, karaciğer ve sağ böbreğe yakın komşuluk gösteren ancak köken aldığı yeri net ayırt edilemeyen, 104X60 mm boyutlarında içerisinde kalsifik odakların ve yağ dansitelerinin bulunduğu hipoekoik solid görünüm izlendi (Teratom). Lezyon nedeniyle sağ böbrek mediale itilmiş görünümdeydi. Bu bulgularla çocuk cerrahisi tarafından ameliyata alınan hastadan kitlenin bir kısmı çıkarıldı, çıkarılan kitlenin patolojik incelemesiyle matür kistik teratom tanısı kondu ve hasta karın ağrıları geçmiş bir şekilde eve taburcu edildi. Dört ay sonra karın ağrısı, yürüyememe, idrar ve gayta inkontinansı şikayetleriyle acil servise başvuran hasta önce çocuk cerrahisi tarafından görüldü, çekilen batın USG sinde, sağ böbrek pelvi-kaliksiyel yapı grade III ektazikdi, mesane gergindi, idrar yolu enfeksiyonu tanısıyla tedavi verilip beyin cerrahi polikliniğine kontrole gitmesi söylenerek eve gönderildi. Dört gün sonra aynı şikayetlerle tekrar acil servise başvuran hasta yine çocuk cerrahisi tarafından değerlendirildi ve çekilen batın USG de, sağ böbrek uzun aksı 88 mm ortalama parankim kalınlığı 12 mm sol böbrek uzun aksı 76 mm ortalama parankim kalınlığı 11 mm di. Sol böbrek pelvi-kaliksiyal yapıları minimal dilate olup, renal pelvis anteroposterior çapı 4,5 mm di. Sağ böbrek posterolateral komşuluğunda lobule kontürlü içerisinde anekoik kistik anlanlar ve solid komponent açısından şüpheli hipoekoik alanlar bulunan yaklaşık 5,5X3 cm çaplı yer kaplayıcı lezyon mevcuttu. Bu bulgularla daha önceden matür kistik teratomu tanısı alan hastada rezidü nüks açısından ileri tetkik önerildi (Resim 3). Çekilen batın tomografisinde karaciğere ve sağ böbreğe yakın ve L1-2 foromenden epidural aralığa uzanım gösteren kitle görüldü (Resim 4). Beyin cerrahisi tarafından değerlendirilen hastaya çekilen tüm spinal manyetik rezonans imaging (MRI) görüntülemede

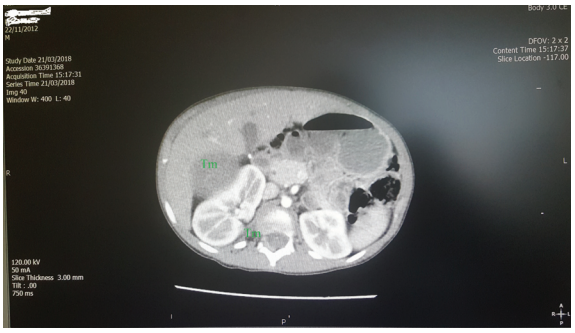

Resim 1.

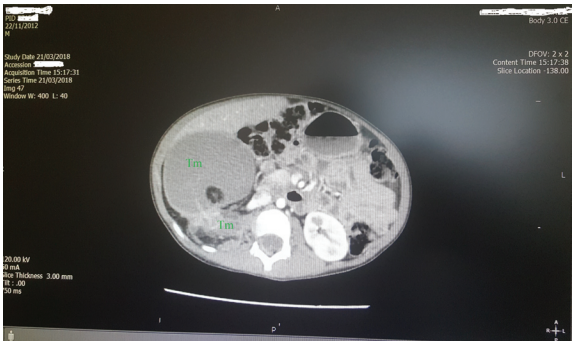

Resim 2.

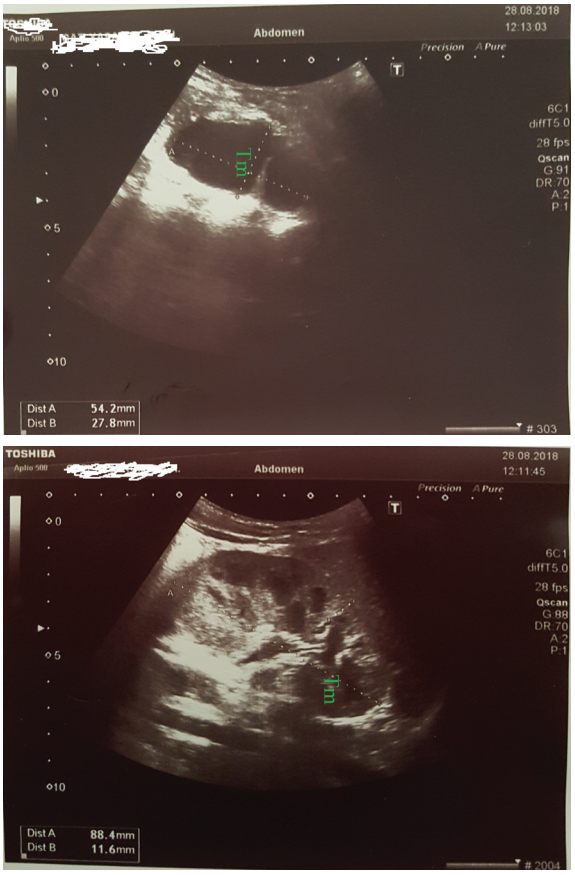

Resim 3.

karaciğer ve sağ böbreğe yakın komşulukta ancak L1-2 foramenden vertebral kanala giren ve medulla spinalise ekstradural aralıktan bası yapan kist içinde yağ dansitesi ve kalsifik odaklar bulunan teratom ile uyumlu kitle görüldü (Resim 5-6). Bu bulgularla hasta beyin cerrahisi tarafından acil şartlarda ameliyata alındı. Genel anestezi altında ameliyata alınan hastaya çocuk cerrahisi ve beyin cerrahisi tarafından eşzamanlı ameliyat uygulandı. Çocuk cerrahı sol lateral pozisyonundaki hastaya retroperitoneal olarak yaklaşarak kitleyi serbestleştirdi (Resim 7), daha sonra beyin cerrahı laminoplastiyle epidural aralıktan kitleyi çıkardı (Resim 8). Hastanın ameliyatla açılan tüm katları kapatıldı. Ekstübe edilen hasta post operatif yoğun bakım ünitesine alındı. Post operatif yoğun bakım ünitesinde hemen fizyoterapiye alınan hasta 2 gün sonra takipleri normal seyrettiğinden beyin cerrahisi servisine çıkarıldı. Serviste kaldığı süre içerisinde fizyoterapiye devam edildi ve ürodinami çalışmalarıyla idrar inkontinansı bulunduğu belirlendi. Hasta bacaklarında+motor güç, idrar ve gayta inkontinansıyla taburcu edildi. Çıkarılan kitlenin yapılan genetik incelemesinde çocuğa trizomi 21+ tanısı kondu. Çocuk bir ay sonra kontrole çağrıldı. Çocuk kontrole geldiğinde yapılan klinik muayenesinde bulgular; bacaklarında ++++ motor güç, idrar inkontinansı ile gayta inkontinansı düzelmiş ve desteksiz yürüyebiliyordu (Resim 9).

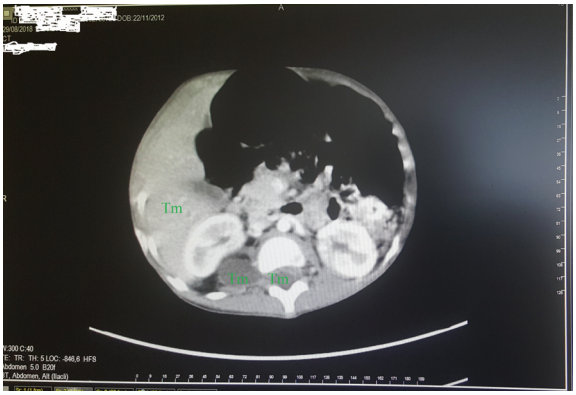

Resim 4.

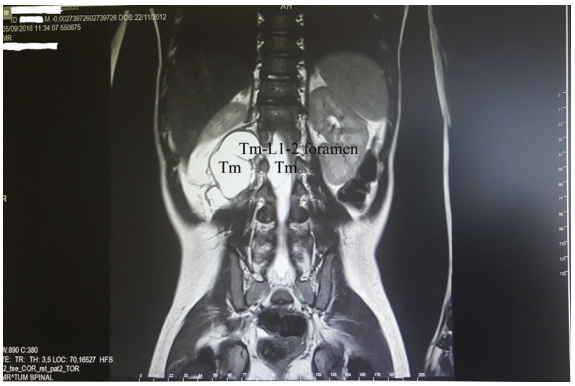

Resim 5.

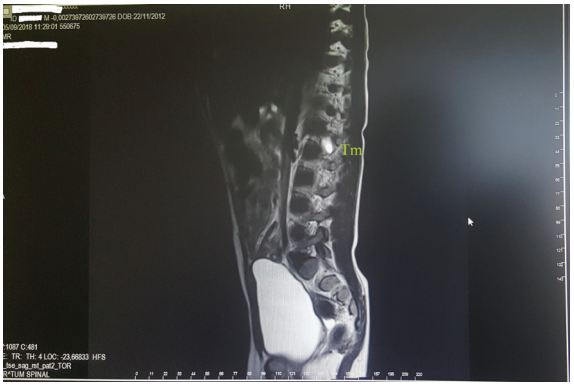

Resim 6.

Resim 7.

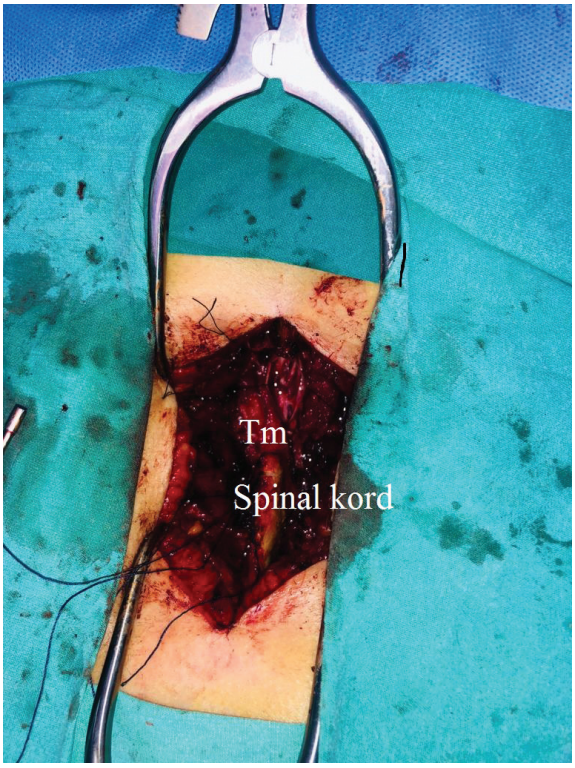

Resim 8.

Resim 9.

Tartışma

Ekstra gonadal germ hücreli tümörler retroperitoneumda çok nadirdir çocuklarda tüm germ hücreli tümörlerin %3-5'ine ev sahipliği yapar [1]. Teratomların iki tip olabileceği raporlanmıştır. 1- Kistik teratom, genelde benindir, sarımsı sıvı içeriği ve kıl benzeri materyalle tam gelişmiş dokuları içerir. 2- Solid teratom, fibröz formda, yağ, kıkırdak ve kemik doku içerir [5]. Retroperitoneumda oluşan tam kistik teratom nispeten daha nadirdir [5]. Overian tümörlere benzeyen kistik teratom olguları vardır. Geniş matür retroperitoneal teratom herhangi bir yaş grubunda çok daha fazla görülen overian kistleri taklit edebilir [5]. Hastamız erkek çocuk olduğu için retroperitoneal kistik yapıların over kistleriyle karışması olası değildir. Yapılan bir olgu sunumunda, 27 yaşındaki kadında USG ile bir overian tümörü düşündüren pelvik bir kitleyi rastlantı sonucu bulmuşlardır [5]. Kistik teratomlar retroperitoneal organları anteriora ittiğinden MRI oldukça başarılı bir görüntüleme yöntemidir. Biz de olgumuzda, operasyonu planlamadan önce tüm vücut MRI görüntülemesi yaparak tümör lokalizasyonunu tam anlamıyla yaptık. Büyük matür kistik teratomların laparoskopik olarak başarılı rezeksiyonları bildirilmiştir [5]. Ancak, bunlar yalnızca retroperitoneum yerleşimlidir. Olgumuz retroperitoneum yerleşimli ve spinal uzanım gösteren matür kistik teratom olgusudur. Bu nedenle biz teratomun çıkarılmasında laparoskopik değil, açık cerrahi yöntemi kullandık ve böylece aynı anda hem retroperitoneuma hem de laminoplasti aracılığı ile epidural alana ulaşım sağladık.

Vertebra anomalilerine bağlı şikayetler, farklılaşmaya başlayan tüm kitlelerde görülür ki bu kitlelerin vertebral kanala uzanım gösteren dumble şekilli kitleler olduğu bilinir. Nöroblastoma, anterior meningosel ve nöroenterik kistler tamamen intraspinal uzanımlı presakral kitleler olarak görülebilirler. Nöroblastomlar genelde solittirler, ancak kistik formlarıda tanımlanmıştır [6]. Fakat spinal kanala girmiş olanlar genelde solittir. Anterior sakral meningoseller sakrumdaki bir anterior defekt içine dural sak ın protrüsyonu tarafından karakterize edilen spinal disrafizmin çok nadir bir formudur. Bu anomali çok az sayıda çocukta tanımlanmıştır [7]. Çok daha nadir olanları literatürdeki 10'dan daha az örnekle lumbosakral bölgedeki nöroendokrin kistlerdir [5]. Fakat bunlar intraspinal uzanımlı dumble şekilli kistik kitleler olarak görülebilirler, oldukça fazlada vertebral defektlerle ilişkilidirler. Bazı

diğer yumuşak doku sarkomları intraspinoz uzanıma sahip olarak bilinirler fakat bunlar genelde solittir [5]. Spinal disrafizm ile ilgili intradural spinal teratomlar da nadirdir [5]. Teratomlar yanlızca retroperitoneal ya da tamamen intraspinal olarak bilinirler [3] ya da intraspinal uzanımlı presakral kitle olarak görülebilirler [2].

Teratomların ektragonadal ya da retroperitoneal yerleşimi germ hücrelerinin anormal göçüyle yaygın şekilde oluşurlar. Gestasyonun 4. haftasında pluripotent germ hücreleri yolc kesesinden fetal orta hatta ve oradan da gonadlara göç ederler. Bu hücrelerin birkaçı genelde dorsal orta hatta ekstra gonadal alanda yaşamda kalıp burada hapsolabilirler. Bu teori anterior mediastinum, retroperitoneum, intrakranial ve sakrokoksigeal yerleşimli ektregonadal germ hücreli tümörlerin yerleşimini açıklar [8]. Fakat değişik çalışmalarda, ekstragonadal teratomlardan, özellikle intradural teratomların gelişiminin bir disembriyojenik modelle desteklendiği bildirilmektedir. Gelişen embriyodaki kaudal spinal kord, gelişen embriyo içine transfer edildiğinde teratoma dönüşebilen farklılaşmamış mezenşimal kök hücrelerinin bir grubunu içerir [9]. Gelişen nöral tüp ve bitişik somitlerden kurulu sinyal merkezleri ki bu merkezler, bitişik dokuların farklılaşması ve sinyal merkezlerinin bozulması ile öncü hücrelerin yolunu ve göçünü etkileyebilir, bu durum bu hücrelerin alıkonması ve teratomların şekillenmesiyle sonuçlanır [9]. Bu oluşum modeli aslında bu tümörlerin çoğu tarafından, desteklenir ve spinal disrafizm ile ilişkilidir [5].

Yapılan bir olgu sunumunda, Down sendromlu olmayan ancak çıkarılan kitle karyotipinde Trizomi 21+ olan bir çocukta, intrakranial yerleşimli matür teratom sunulmuştur [10]. Sunduğumuz olguda da patolojik olarak matür kistik teratom tanısı alan hastanın çıkarılan kitlesinden yapılan genetik incelemede kitlenin karyotipinin trizomi 21+ olduğu görülmüştür.

Sunduğumuz olgu, gittiği hastanede batın tomografisi ile retroperitonda kitle tanısı konan ve daha sonra çocuk cerrahı tarafından bir parçası operasyonla çıkarılan kitlenin patolojik tetkiki ile matür kistik teratom tanısı alan, ancak yakınmaları devam edince beyin cerrahisine gönderilen ve MRI görüntülemesiyle intraspinal uzanımlı retroperitoneal yerleşimli matür kistik teratom tanısı alan, laminoplastiyle intraspinal uzanımı ve retroperitonun açılmasıyla tüm tümörün tamamen çıkarılması sonucu şifaya ulaşan 5 yıl 9 aylık bir erkek olgudur.

Sonuç olarak, matür kistik teratomlar olgumuzda olduğu gibi retroperitoneal yerleşirler ancak intraspinal uzanımlı olabilirler, USG ile kitle görülebilir, ancak kitle lokalizasyonu kompitorize tomografi (CT) ile doğrulanabilir, MRI görüntülemesiyle kitle daha açık bir şekilde lokalize edilebilir. Tüm bu görüntüleme teknikleri ancak çocuk radyoloğu tarafından değerlendirilince değerlidir ve bu değerlendirme sonucunda multidisipliner yaklaşımla tekrar eden ameliyatlar ve komplikasyonlar azaltılabilir. Operasyon sonrası patolojik olarak tanı doğrulanınca çıkarılan kitlenin de genetik araştırmasının gerektiğini düşünmekteyiz.

Çıkar Çatışması: Bu yazıda yazarlar arasında çıkar çatışmaşı yoktur.
Hasta Onamı: Çalısmadaki hastanın babasından yazılı aydınlatilmış onam alındı.

Kaynaklar

1. Shamberger RC. Teratomas and germ cell tumors. In: O'Neill Jr JA, Grosfeld JL, Fonkalsrud EW, et al eds. Principles of Pediatric Surgery, 2nd ed. St Louis: Mosby; 2004.
2. Kao TH, Shen CC, Chen CC. Et al. "Primary" benign retroperitoneal and intraspinal dumbbell-shaped cystic teratoma: case report. Spine. 2005;30(15):E439-E443. https://doi.org/10.1097/01.brs.0000172227.46437.63
3. Kalani MY, Iyer S, Coons SW, et al. Spinal intradural teratomas: developmental programs gone awry?. Neurosurg Focus. 2012;33(4):E1. https://doi.org/10.3171/2012.8.FOCUS12230
4. Kim YW, Park YK, Oh SM, et al. Retroperitoneal teratoma with predominance of nephroblastic elements-a case report. J Korean Med Sci. 1990;5(4):237-42. https://doi.org/10.3346/jkms.1990.5.4.237
5. Sinha A, Sabharwal A, Yadav N. et al. Mature cystic retroperitoneal teratoma with well differentiated renal elements: relation to spinal dysraphism. European J Pediatr Surg Rep. 2014;2(1):46-9.
6. Horiuchi A, Watanabe Y, Miyauchi K. et al. Prenatally detected cystic adrenal neuroblastoma. Pediatr Int. 2008;50(1):130-131. https://doi.org/10.1111/j.1442-200X.2007.02508.x
7. Villarejo F, Scavone C, Blazquez MG. et al. Anterior sacral meningocele: review of the literature. Surg Neurol. 1983;19(1):57-71. https://doi.org/10.1016/0090-3019(83)90212-4
8. Scott AL, Abbassi-Ghadi N, Archer C. et al. Neuroendocrine carcinoma arising within a retroperitoneal mature teratoma. Ann R Coll Surg Engl. 2010;92(6):W5-8. https://doi.org/10.1308/147870810X12699662980952
9. Koen JL, McLendon RE. et al. Intradural spinal teratoma: evidence for a dysembryogenic origin. Report of four cases. J Neurosurg. 1998;89(5):844-51. https://doi.org/10.3171/jns.1998.89.5.0844
10. Ferraz ST, Valera ET, Brassesco MS, et al. Intracranial teratoma in children: the role of chromosome +21 trisomy. Neuropathology. 2014;34(2):197-200. https://doi.org/10.1111/neup.12077