e-ISSN:2147-2181

causapedia
hakemli olgu dergisi

Koroziv Madde İçimi Sonrası Oluşan Erken Mide Çıkış Obstrüksiyonunda Laparoskopik Minimal İnvaziv Cerrahi

Laparoscopic Minimal Invasive Surgery for Early Gastric Outlet Obstruction After Corrosive Substance Intake

Genel Cerrahi

Başvuru: 03.02.2019
Kabul: 08.04.2019
Yayın: 25.06.2019

Ramazan Gündoğdu[1], Zeki Özsoy[2], Emin Daldal[2], Özgür Yeniova[2], İsmail Okan[2]

[1] Gaziantep Dr. Ersin Arslan Eğitim Araştırma Hastanesi
[2] Tokat Gaziosmanpaşa Üniversitesi Tıp Fakültesi

Özet

Koroziv maddeler yanlışlıkla ya da intihar amaçlı içilmektedir. Hasarı belirlemek için ilk 24-48 saat içinde endoskopi yapılmaktadır. Endoskopik değerlendirme ve yanık derecelendirmesi tedaviyi yönlendirmek ve prognozu belirlemekte önemlidir. Koroziv madde içilmesine bağlı en sık gelişen komplikasyon özofagus darlığıdır. Mide komplikasyonları daha az görülmekte ve bunların arasında da en sık bildirilen, geç dönemde ortaya çıkan mide çıkışı obstrüksiyonlarıdır. Burada koroziv madde alımı sonrasında erken mide çıkış obstrüksiyonu gelişen 41 yaşındaki erkek hastaya uygulanan laparoskopik gastroplasti sunulmuştur.

Anahtar kelimeler: *Koroziv madde*, *mide çıkış obstrüksiyonu*, *minimal invaziv cerrahi*

Abstract

Corrosive substances are ingested either accidentally or intentionally for the purpose of suicide. Endoscopy must be performed within 24-48 hours to determine the damage. Endoscopic evaluation and classification of burn degree are important to guide the treatment and determine the prognosis. Esophageal stricture is the most frequent complication due to corrosive substance intake. Gastric complications are less common, and among them the most frequently reported is the late period gastric outflow. Here, we report a case of early gastric outlet obstruction after the accidental ingestion of a corrosive substance by a forty-one year old male patient who was successfully treated with laparoscopic gastroplasty.

Keywords: *Korrosive substance*, *gastric outlet obstruction*, *minimal invasive surgery*

Giriş

Koroziv maddeler yanlışlıkla ya da intihar amaçlı içilmektedir. Yaralanmalar 1-5 ve 20-40 yaş gruplarında yoğunlaşmaktadır. Koroziv maddenin içilme nedeni birinci sırada kaza, ikinci sırada ise çoğunlukla intihardır [1]. Koroziv maddeler asit ya da alkali oluşlarına göre farklı doku hasarı meydana getirirler. Ciddi özofagus yanığına en sık neden olan maddeler, kuvvetli bazlar olan NaOH ve Na2HCO3'dır. NaOH yaygın olarak bulunan ve ucuz olduğu için temizlikte sık kullanılan bir maddedir [2]. Seyreltik alkali içeren çamaşır sodası ve amonyak en sık içilen koroziv maddelerdir. Bunların oluşturduğu yanıklar genellikle mukoza ile sınırlıdır ve nekroz ya da darlık oluşturmazlar. İkinci sıklıkta HCL (tuz ruhu), H2SO4 gibi asidik maddeler gelmektedir. Asitler koagülasyon nekrozuna neden olurlar. Oluşan fibrozis oldukça serttir. Asitler, alkalilerin tersine genellikle özofagusta yanık oluşturmazlar, ancak mide ve pilorda yanık oluşturmaya eğilimlidirler. Eğer hasta kusturulursa özofagusta da yanık oluşabilir [2,-,4].

Hasarın değerlendirilmesinde özofagogastroduadenoskopinin değeri büyüktür. Hasarı belirlemek için ilk 24-48 saat içinde endoskopi yapılmaktadır. Endoskopik değerlendirme ve yanık derecelendirmesi tedaviyi yönlendirmek ve prognozu belirlemekte önemlidir [5]. Koroziv maddelerin yutulması ender olarak inhalasyon zedelenmesi, mediastinit, gastrit, peritonit gibi sistemik sorunlar yaratır [6]. Koroziv maddelerin oral yoldan alınımı ağız, larenks ve özofagusta yanık ve nekrozlar oluşturur. Bu tip maddelerin alınımından sonra sağ kalmış kişilerde ileri dönemde, özellikle özofagusta darlıklar ile antral stenoz ve kum saati mide oluşabileceği bildirilmektedir [7].

Sorumlu Yazar: Ramazan Gündoğdu , Gaziantep Dr Ersin Arslan Eğitim Araştırma Hastanesi Genel Cerrahi AD.
drramazang@gmail.com

Gündoğdu R ve ark . Koroziv madde içimi sonrası oluşan erken mide çıkış obstrüksiyonunda laparoskopik minimal invaziv cerrahi. CausaPedia. 2019; 8(2): 56-63.

e-ISSN:2147-2181

Burada koroziv madde alımı sonrasında erken mide çıkış obstrüksiyonu gelişen hastaya uygulanan laparoskopik gastroplasti olgusu sunulmuştur.

Olgu Sunumu

Kırkbir yaşında erkek hasta evde temizlik maddesi olarak kullanılan ve farklı, isimsiz şişeye konularak muhafaza edilen, tuz ruhundan (% 15 HCL) yanlışlıkla iki yudum kadar içmek suretiyle koroziv maddeye maruz kaldığını belirtti. Farkettiği andan itibaren süt, yoğurt içerek ve parmak yardımıyla kusarak rahatlamaya çalıştığı öğrenildi. Belli oranda rahatladığını tarifleyen hasta maruziyetten 10 saat sonra hastanemiz acil servisine midede ağrı ve yanma yakınmaları ile başvurdu. Yapılan muayenesinde TA:120/80 Nb:80 Ateş:37,1, bilinç açık koopere oryanteydi, solunum sesleri doğal, orofarenks hafif hiperemikti, batında rebaund, defans ve hassasiyet saptanmadı. Akciğer ve ayakta direk batın grafisinde perforasyon bulgusuna rastlanmadı. Laboratuvar bulgularında ve kan gazında anormallik saptanmadı. Hastaya IV hidrasyon yapıldı, proton pompa inhibitörleri (PPİ) başlandı ve oral alımının kesilmesini takiben Zehir Danışma Merkezi aranarak bilgi alındı, ek önerileri olmaması üzerine hastamız hastanemiz Gastroenteroloji Kliniği'ne yatırıldı. 24 saat sonra yapılan gastroskopisinde: özefagus distalinde üzerinde yaygın eksuda olan eritemli ülserler saptandı (Eroziv özefajit LA Grade D), midenin yaygın gıda artıkları ile kirli ve görülebilen mukozaların eritemli olduğu izlendi (Şekil 1).

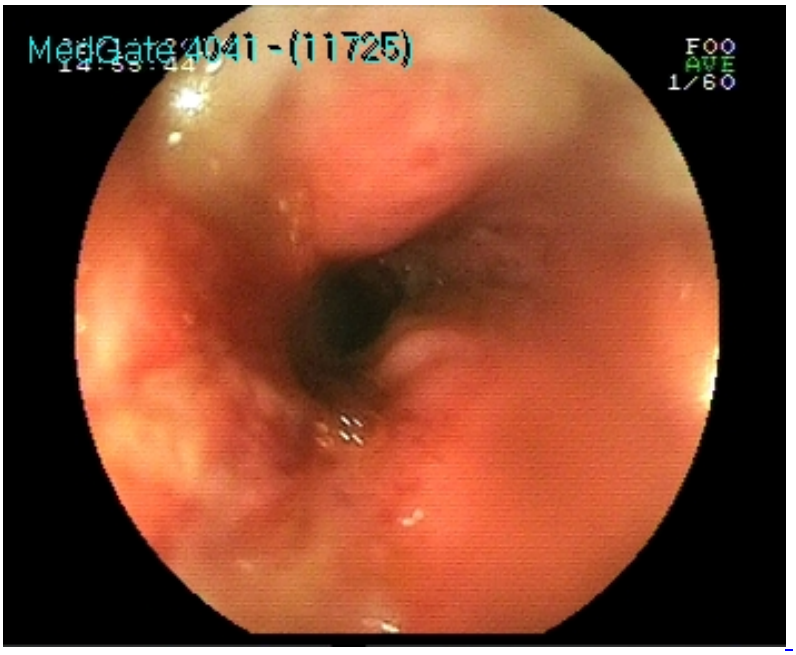

Şekil 1A : Özefagusta ülser

e-ISSN:2147-2181

Şekil 1B : Gıda artıkları ile kirli eritemli mide

Gastroenteroloji Kliniği'nde medikal tedavisi devam edilen hastaya yatışının 3. gününde oral başlandı. Oral alımı tolere eden , bulantı ve kusması olmayan ve gaita deşarjı olan hasta oral PPİ ile taburcu edildi. Yakaşık 10 gün boyunca hafif bulantı dışında ek yakınması olmayan hastaya maruziyetinin 10. günde yapılan kontrol gastroskopide özefagus distalindeki ülserlerin iyileştiği ancak antrumda lümeni tama yakın obstrükte eden, üzeri eksudalı ülser olduğu görüldü (Şekil 2).

Şekil 2 : Antrumda ülser

e-ISSN:2147-2181

Taburcu tarihinden 20 gün sonra oral alım sonrasında olan şiddetli bulantı ve kusma ile hastanemiz acil servisine başvuran hasta Gastroenteroloji Kliniği'ne yatırıldı. Yapılan gastroskopide: özefagus distalde lineer erozyonlar, mide çıkışında skopun geçişine güçlükle izin veren darlık saptandı. 20 mm balon ile mükerrer dilatasyonlar yapıldı (Şekil 3).

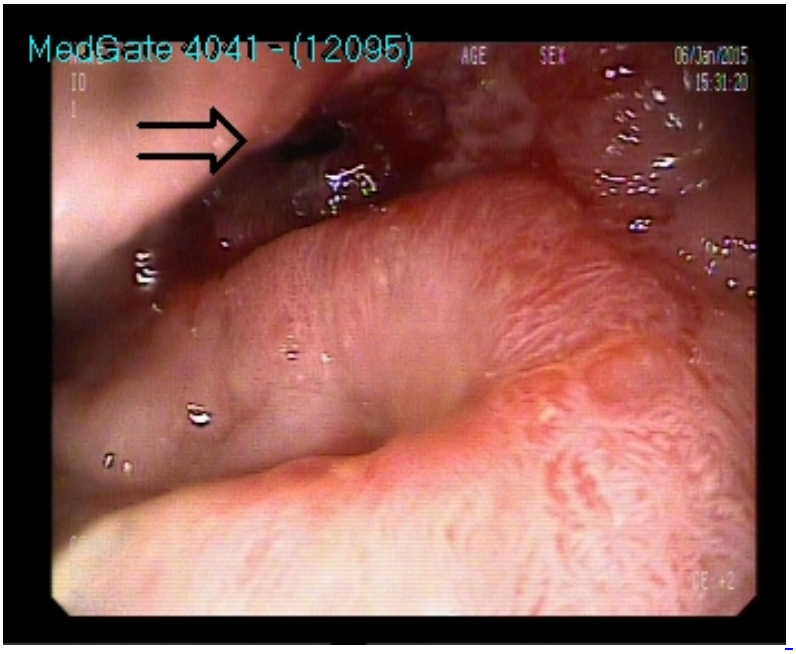

Şekil 3 : Mide çıkış obstrüksiyonu

Hastanın oral alımı sonrasında kusmalarının devam etmesi üzerine cerrahi planlandı. Hasta, Genel Cerrahi konsültasyonu sonrasında devralınarak operasyon öncesi hazırlığı yapılıp, operasyona alındı. Dört trokar ile batın kanüle edilerek laparoskopik eksplorasyon yapıldı. Mide ön ve arka yüzü, pilor ve duadenum salim görünümdeydi. Prepilorik antrumda lümeni daraltan fibröz darlık olduğu görüldü. Batın içi diğer organlar salim görünümdeydi. İntraoperatif gastroskopi yapılmasına karar verildi. Skop ile prepilorik antrumdaki darlık görüldü ancak distale geçilemedi. Mide ön yüzünde darlık olan bölgenin üst ve altına askı sütürleri konularak horizontal planda yaklaşık 5 cm' lik gastrotomi yapıldı ve fibröz darlık açıldı. Skop laparoskopik grasper ile proksimal mideden alınarak distale ilerletildi (Şekil 4).

e-ISSN:2147-2181

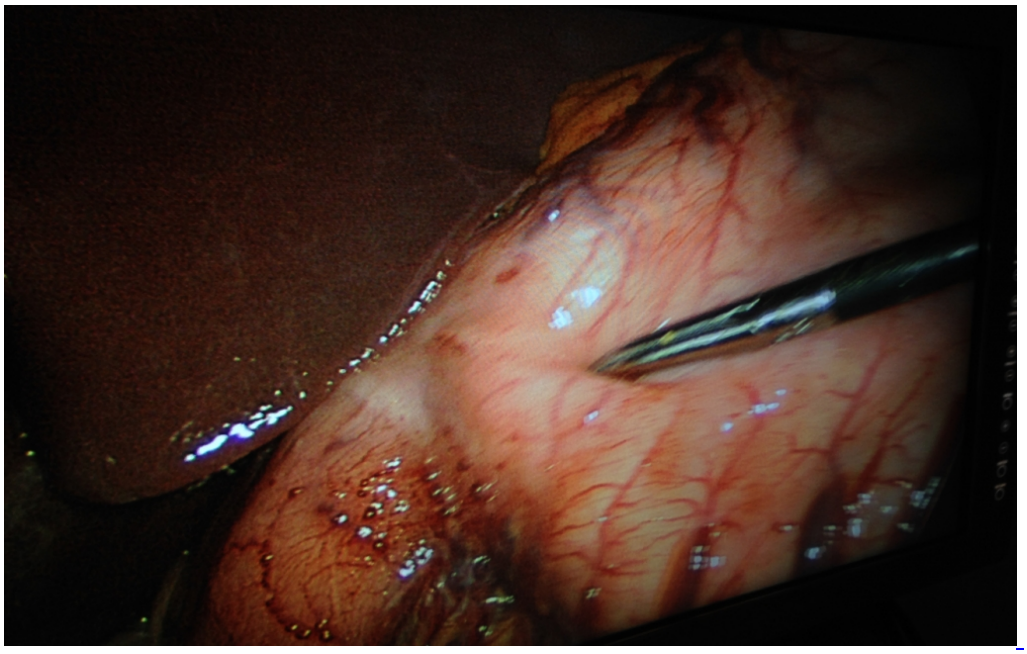

Şekil 4A : Antrumda fibröz darlık

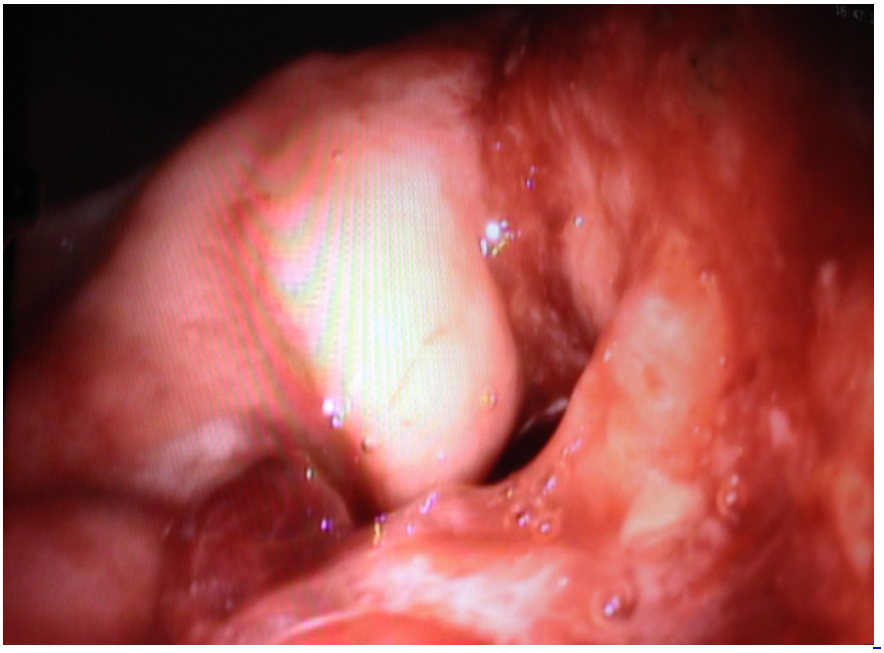

Şekil 4B : Antrumda skopun geçişine izin vermeyen darlık(Gastroskopi)

e-ISSN:2147-2181

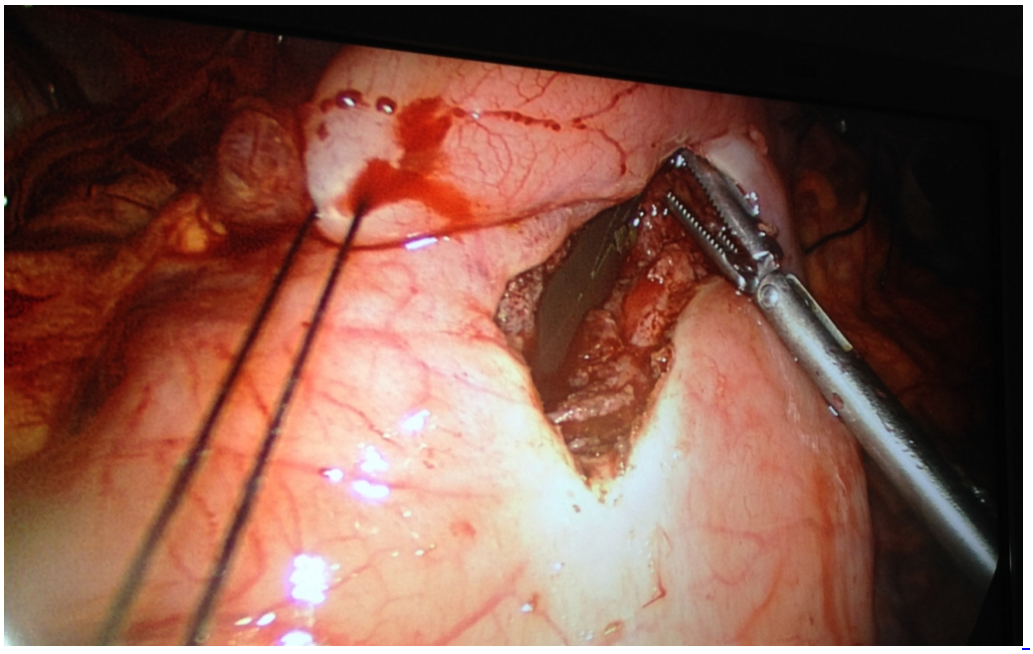

Şekil 4C : Gastrostomi sonrası skopun grasper ile distale iletilmesi

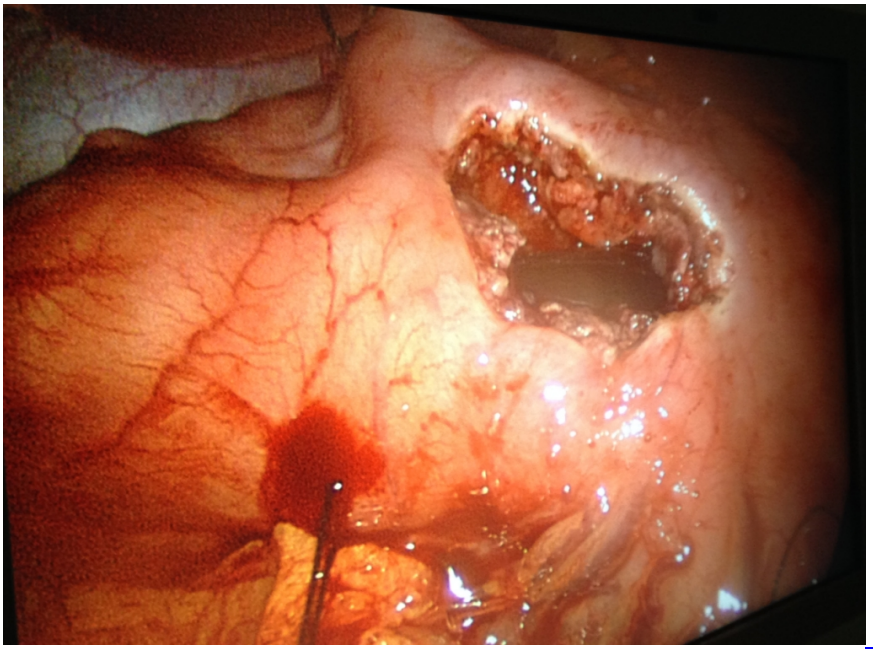

Şekil 4D : Gastrostomi sonrası skopun grasper ile distale iletilmesi

Laparoskopik yardımla tamamlanan gastroskopide pilor bulbus ve duodenum 1. kıtada lümenin doğal ve pasajın açık olduğunun görülmesini takiben vertikal planda (Heineke Mikulicz) gastrotomi kapatıldı. Skopun distale rahatlıkla geçebildiğinin teyit edilmesinden sonra gastroskopi ve ardından operasyon sonladırıldı. Operasyon sonrası 1. günde rejim almaya başlayan hasta ~~po~~ 6. günde sorunsuz şekilde taburcu edildi.

Bu sunum için hastadan ayrıntılı onam formu alınmıştır.

e-ISSN:2147-2181

Tartışma

Koroziv maddeler asit ya da alkali oluşlarına göre farklı doku hasarı meydana getirirler [2].

Asitler, alkalilerin tersine genellikle özofagusta yanık oluşturmazlar, ancak mide ve pilorda yanık oluşturmaya eğilimlidirler. Eğer hasta kusturulursa özofagusta da yanık oluşabilir [2,-4]. Dilüsyon veya nötralizasyon amacı ile içirilen su ve süt gibi sıvıların da kusmayı kolaylaştırması veya asit-alkali reaksiyonu ile ısı artışına yol açarak özofagus hasarını arttırması nedeniyle verilmemesinin uygun olduğu düşünülmektedir [8]. Hastamızın süt, yoğurt içerek ve parmak yardımıyla kusarak özefagusta hasarının belirginleştiği düşünülmüştür.

Midedeki zararlı maddeyi boşaltmak için nazogastrik tüp konulmasını önerenler de vardır ancak bu yöntem perforasyona yol açabileceğinden kullanılmamalıdır [9].

Acil cerrahi girişim endikasyonları, peritoneal irritasyon bulguları, aşırı gastrointestinal kanama, direkt grafilerde veya bilgisayarlı tomografide peritoneal veya mediastinal serbest hava, kontrastlı grafilerde kontrast madde ekstravazasyonu ve endoskopide perforasyon saptanmasıdır [1]. Hastamızda acil cerrahi endikasyonu bulunmamaktaydı.

Korozif madde içilmesine bağlı en sık gelişen komplikasyon özofagus darlığıdır. Mide komplikasyonları daha az görülmekte ve bunların arasında da en sık bildirilen, geç dönemde ortaya çıkan mide çıkışı obstrüksiyonlarıdır [10,11]. Hastamızda mide çıkış obstrüksiyonu erken dönemde gelişmiştir.

Darlık gelişen hastalarda en temel tedavi yöntemi periyodik dilatasyonlardır. Literatürde dilatasyon ile başarı oranı % 60-80 arasında bildirilmiştir [12,13] . Bizim hastamızda mükerrer dilatasyonlar başarılı olmamış, hastaya cerrahi müdahale gerekmiştir.

Sonuç

Koroziv maddeler asit ya da alkali oluşlarına göre farklı doku hasarı meydana getirirler. Hasarın değerlendirilmesinde özofagogastroduadenoskopinin değeri büyüktür. Koroziv alımına bağlı mide çıkış obstrüksiyonu gibi benign olgularda, darlık distalindeki lümenin ve pasajın değerlendirilmesi için intraoperatif gastroskopinin uygulanmasının, minimal invaziv yöntemlerin uygulanabilirliğini arttırabileceği ve operasyon sonrası olası komplikasyonları azaltabileceği kanaatindeyiz. Koroziv madde alımı sonrasında görülen mide çıkış obstrüksiyonlarında laparoskopik gastroplastinin minimal invaziv cerrahi olarak uygulanabilir bir yöntem olduğunu düşünmekteyiz.

Referanslar

1. Ertekin C, Barbaros U. Korozif madde alımına bağlı gastrointestinal sistem yanıkları. Turkiye Klinikleri J Surg Med Sci. 2005;1(4):79-83.
2. Aksu B,İnan M. Çocuklarda koroziv özofagus yanıkları. Trakya Üniversitesi Tıp Fakültesi Dergisi. 2002;19(3-4):183-188)
3. Miller JW, Numanoğlu A, Rode H. Caustic strictures of the esophagus. In: O'Neill AJ, Rowe IM, Grosfeld LJ, Fonkalsrud WE, Coran GA editors. Pediatric surgery, 6th ed. Philadelphia: Mosby Company; 2006. pp.1082-92.
4. Mutaf O. Çocuklarda kostik özofagus yaralanmaları. Başaklar C, editör. Bebek ve çocukların cerrahi ve ürolojik hastalıkları. 1.baskı. Ankara: Palme Yayıncılık; 2006. p. 395-409.
5. Tiryaki T, Livanelioğlu Z, Atayurt H. Early bougienage for relief of stricture formation following caustic

e-ISSN:2147-2181

esophageal burns. Ped Surg Int. 2005;21:78-80.
6. Kikendal JW. Caustic ingestion injuries. Gastroenterol Clin North Am. 1991;20:847-57.
7. Yararbas O, et al. Oesophagocoloplasty in the Management of Postcorrosive Strictures of the Oesophagus. Eurosurgery, 2nd European Congress of Surgery, Brussels 1992.
8. Ferry GD. Caustic ingestion. Wyllie R, Hyams JS, editors. In: Pediatric gastrointestinal diseases. Philadelphia: W.B. Saunders Company; 1993. p.337- 41.
9. Spitz L, Lakhoo K. Caustic ingestion. Arch Dis Child. 1993;68:157-8.
10. Ozcan C, Ergün O, Sen T, Mutaf O. Gastric outlet obstruction secondary to acid ingestion in children. J Pediatr Surg. 2004; 39: 1651-3.
11. Tekant G, et al. Corrosive injury-induced gastric outlet obstruction: a changing spectrum of agents and treatment. J Pediatr Surg. 2001; 36: 1004-7.
12. Hamza FA, et al. Caustic esophageal strictures in children: 30 years' experience. J Pediatr Surg. 2003;38(6):828-33,
13. Gündoğdu H, Tanyel CF, Büyükpamukçu N, Hiçsönmez A. Conservative treatment of caustic esophageal strictures in children. J Pediatr Surg. 1992;27:767-70.

Sunum

18. Ulusal Cerrahi Kongresi'nde poster bildirisi olarak sunulmuştur. 23 - 27 Mayıs 2012 - İzmir