JARSS 2019;27(4):311-314
doi: 10.5222/jarss.2019.64936

Omfalopagus Tipi Yapışık İkizlerde Anestezi Yönetimi: Bir Olgu Sunumu

Aydın Mermer
Yasin Tire
İbrahim Akkoyun

Anesthesia Management in Omphalopagus Type Conjoined Twins: A Case Report

ÖZ

Yapışık ikiz olarak doğum 1/200.000 oranıyla nadir bir durumdur. Bu tip yapışık ikiz olgularından biri de omfalopagus tipi yapışık ikizlerdir. Biz de 8 günlük ve ikizlerden birisinde VSD (Ventriküler Septal Defekt) bulunan omfalopagus tipi yapışık ikizlerin anestezi yönetimini sunmayı amaçladık.

Anahtar kelimeler: *Anestezi yönetimi, omfalopagus tipi yapışık ikizler, hipotermi, ventilasyon*

ABSTRACT

Birth as conjoined twins is a rare condition with a rate of 1/200.000. One of these conjoined twins is omphalopagus type conjoined twins. We aimed to present anesthesia management of omphalopagus type conjoined twins with VSD (Ventricular Septal Defect) in one of 8-day-old twins.

Keywords: *Anesthesia management, omphalopagus type conjoined twins, hypothermia, ventilation*

Alındığı tarih: 10.06.2019
Kabul tarihi: 23.09.2019
Yayın tarihi: 31.10.2019

Atıf vermek için: Mermer A, Tire Y, Akkoyun İ. Omfalopagus tip yapışık ikizlerde anestezi yönetimi: Bir olgu sunumu. JARSS 2019;27(4):311-4.

Yasin Tire
Sağlık Bilimleri Üniversitesi,
Konya Eğitim ve Araştırma Hastanesi,
Anesteziyoloji ve Reanimasyon Bölümü,
Konya, Türkiye
dryasintire@hotmail.com
ORCİD: 0000-0002-9905-8856

A. Mermer 0000-0002-9859-4737
Sağlık Bilimleri Üniversitesi,
Konya Eğitim ve Araştırma Hastanesi,
Anesteziyoloji ve Reanimasyon Bölümü,
Konya, Türkiye

İ. Akkoyun 0000-0002-7557-2164
Sağlık Bilimleri Üniversitesi,
Konya Eğitim ve Araştırma Hastanesi,
Çocuk Cerrahisi Bölümü,
Konya, Türkiye

GİRİŞ

Yapışık ikiz görülme oranının 200.000 canlı doğumda 1 olduğu tahmin edilmektedir [1]. Kız bebeklerde erkeklerden 3 kat daha sık görülmektedir. Sefalopagus, torakopagus, omfalopagus, iskiopagus, parapagus, kraniyopagus, pigopagus ve rakipagus olmak üzere 8 tipi vardır. Omfalopagus tipinin sıklığı ise %0.5'tir [2]. Yapışık olan organ sayısı azaldıkça, doğru bir anestezi ve cerrahi yönetim ile tedavide başarı oranı artmaktadır. Yapışık ikizler için anestezi yönetimi daha önce tanımlanmıştır [3] ancak hem kalp anomalisi hem de omfalopagus tipi yapışık ikiz nadir görülen bir durumdur. Bu olgu sunumunda, karaciğer dokusunun bir kısmının paylaşıldığı bir omfalopagus tipi yapışık ikizde anestezi yönetimini sunmayı amaçladık.

OLGU SUNUMU

Toplam ağırlıkları 4.700 g olan 8 günlük omfalopagus tipi yapışık ikizler ayrılma cerrahisi için kliniğimize yönlendirildi. İkizlerin yüzleri birbirine dönük ve vücutları sternumun alt ucuna kadar üst karından birleşik durumdaydı. Tüm biyokimya, hemogram, vücut radyografileri ve manyetik rezonans görüntülemeleri (MRG) (Şekil 1) ile ekokardiyografileri (EKO) yapıldı. Yapılan MRG ile karaciğerlerinin sol lob uç kısımlarının birleşik olduğu belirlendi. İkizler 1 ve 2

© Telif hakkı Anestezi ve Reanimasyon Uzmanları Derneği. Logos Tıp Yayıncılık tarafından yayınlanmaktadır.
Bu dergide yayınlanan bütün makaleler Creative Commons Atıf-GayriTicari 4.0 Uluslararası Lisansı ile lisanslanmıştır.
© Copyright Anesthesiology and Reanimation Specialists' Society. This journal published by Logos Medical Publishing.
Licenced by Creative Commons Attribution-NonCommercial 4.0 International (CC BY-NC 4.0)

olarak işaretlendi. Bir numaralı ikizin fizik muayenesi normaldi. İki numaralı ikizin ise her iki üst sternal sınırda, ventriküler septal defekte (VSD) bağlı 1/6 dereceli sistolik ejeksiyon üfürümü mevcuttu. EKO'da perimembranöz ve küçük bir VSD belirlendi. Ameliyat öncesi cerrahi ekip ile peroperatif yönetim ile ilgili bir toplantı yapılarak izlenecek yöntemler ve alınacak önlemler belirlendi.

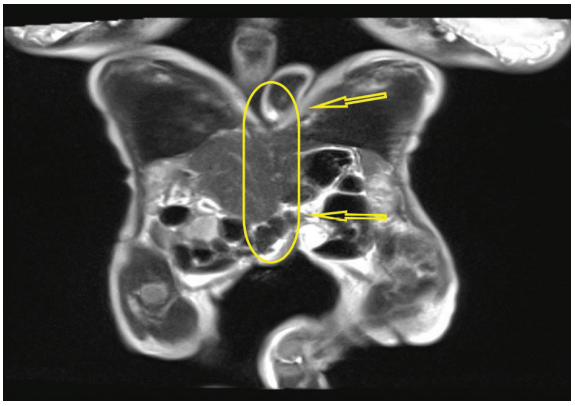

Şekil 1.

Aynı anda 2 ayrı anestezi makinesi ve 2 ayrı anestezi ekibi hazırlandı. Damar yolları ve ilaçlar kolay tanıma ve karışmaması için ikizlere göre numaralandırıldı. Ameliyat odasında monitörizasyon yapıldı. Ameliyat öncesi 1 ve 2 nolu ikizler için non-invazif kan basıncı sırasıyla 113/51 ve 117/58 mmHg, kalp hızı 142 ve 138 atım/dk, oda havasında oksijen satürasyonu ise %95 ve %94 idi. Standart izleme ve monitörizasyon yöntemleri (ASA kurallarına göre) uygulandı. Vücut sıcaklıkları aksiller bölgeden izlendi. Otomatik ısınan blanket ve ısıtılan infüzyon sıvıları ile hipotermiye karşı önlemler alındı. Yüz maskesi ile %100 O_2 ile ventile edilen ikizlerden önce 2 numaralı ikize sonra 1 numaralı ikize sevofluran ile inhalasyon anestezisi indüksiyonu uygulandı. İntravenöz erişim her 2 ikizde de 24 gauge kateter ile sağlandı.

Her bir ikiz için 1 mg rokuronyum ile kas gevşemesi sağlandı. İkizlerin yüzleri birbirine bakar ve paralel durumdaydı. Bu nedenle ikizler birer birer entübasyon için en uygun pozisyona getirildi. Endotrakeal entübasyon, önce 2 numaralı sonra 1 numaralı ikizde 2.5 mm tüp ile gerçekleştirildi (Şekil 2). İkizler 2 ayrı ventilatörle (Datex-Ohmeda Division, Instrumentarium Corp.) aynı ayarlar ile (tidal hacim 35 mL, solunum sayısı 30/dk ve hava yolu basıncı 16 cm H_20) ventile edildi. Ancak daha sonra ventile edilirken solunumlarının birbirlerinden etkilenmemesi ve simultane ventilasyon sağlanabilmesi için manuel ventilasyona geçildi. Sıvı idamesinde her ikize 4 mL kg^{-1} sa^{-1} 1/4 izomiks mayi verildi. Kırk dk'lık anestezi indüksiyonu sonrası, her iki ikizde de kas hareketleri gözlendiğinden ek 0.5 mg rokuronyum yapıldı.

Şekil 2.

Yapışık olan ksifoidden omfalosele kadar dikey bir insizyon yapılarak tek umbilikal ven, 2 umbilikal arter, 2 patent urachus sırayla bağlandı ve kesildi. Ortak organ olan karaciğer sol lob uç kısımları ligasür ile ayrıldı. Ameliyat sırasında kanama her bir ikiz için toplamda ortalama 50 cc idi. Peropeartif dönemde hemodinami stabil seyretti. Anestezi dışındaki ameliyat süresi 2 saat 15 dk idi. Zaman zaman, özellikle 2 numaralı ikizde geçici desatürasyon atakları oldu. Ameliyatın sonunda ikizler entübe olarak yenidoğan yoğun bakım ünitesine gönderildi. Ameliyat sonundan başlayarak yaklaşık 4 saatlik yoğun bakım takibi sonrasında 1 numaralı ikizde ani gelişen desatürasyon sonrası kardiyopulmoner arrest gelişti ve tüm çabalara rağmen eksitus kabul edildi. 2 numaralı ve VSD'si bulunan bebek ise ekstübe edilerek yoğun bakım takibi sonrasında önce servise gönderildi, daha sonra sorunsuz olarak taburcu edildi.

TARTIŞMA

Karaciğer dokusunun bir kısmının paylaşıldığı omfalopagus tipi yapışık ikizlerdeki anestezi yönetimini sunduğumuz olgu sunumunda, öncelikle preoperatif dönemde cerrahi ekiple iletişim kurulması, 2 ayrı anestezi ekipmanı ve ekibinin olması, zor entübas-

yon için hazırlık yapılması ve hipotermiye yönelik önlemlerin alınmasına özen gösterilmelidir. İntraoperatif dönemde hava yolunun emniyete alınması için uygun pozisyonun belirlenmesi, normotermi sağlanması, sıvı ve kan kayıplarının yerine konması kritik noktalardır [4]. Bunun dışında ikizlerin ventilasyonu özellik gösteren bir durumdur. Hastalarımızda mekanik ventilasyona başlandıktan sonra, ikizlerin ventilasyonundaki uyumsuzluğa bağlı olarak desatürasyon geliştiğinden manuel ventilasyona geçildi. Böylece birine inspiryum yaptırılırken diğerinin ekspiryum periyodunda olması sağlandı. Sonuçta, ikizlerin desatürasyon ve end-tidal anormalliklerinin düzeldiği görüldü. Bu durum, ortak karaciğer dokusuna bağlı ortak dolaşımın bir sonucu olarak CO_2 metabolizmasını etkilemiş olabilir. Yine 2 numaralı ikizdeki perimembranöz ve küçük VSD, peroperatif dönemde şantın yönü ve miktarında dolayısıyla hemodinamide değişiklik olmamasının nedeni olabilir. Ayrıca ikizlerin sol karaciğer lobunun ortak olmasına rağmen, kan geçişinin minimum olması da hemodinamideki olumsuz etkileri engellemiş olabilir.

Özellikle kan dolaşımı ortak olan ikizlerde, birbirlerine olan kan geçişlerine bağlı olarak ilaçların farmakokinetiği ve farmakodinamiği değişebilir, öngörülemeyen ilaç yanıtları ortaya çıkabilir [4]. Bu nedenle ameliyat sırasında ilaç dozu ve sıvı replasmanının hesaplanması için dolaşım karışımını bilmek yararlıdır. Bir ikize verilen ilaç, kan dolaşımlarında birbirlerine geçiş varsa diğerinde de beklenmeyen etkilere neden olabilir. Önerilen ilaç dozları, ikizlerin birleşik vücut ağırlığı için genellikle yarıya bölünüp ve daha sonra her bir ikize uygulanmasıdır [5]. İlaçların daha düşük dozlarda, titre edilerek verilmesi ikizlerde ilaç yan etkilerini en aza indirmeye yardımcı olur. Olgumuzda ikizlerin karaciğerinin bir kısmının bitişik olması nedeniyle bu fenomen, her ikisinde de uygulanmıştır. Tekrarlanan rokuronyum dozları gerektiğinde de aynı yöntem kullanılmıştır. Bolus dozlarının aksine, sıvı tedavisi veya antibiyotikler gibi sabit bir plazma seviyesi gerektiren sürekli uygulanan ilaçların dozu, toplam dağılım hacmine göre ayarlandı. Bununla birlikte, ikizlerde ortak dolaşımın bir anjiyografik veya radyoizotopik görüntüleme ile ortaya konması gerekir [6]. Bu tanı ilaçların etki ve dağılımlarında oluşabilecek etkilere karşı önlem alabilmek için önem gösterir. Bizim olgumuzda da MR anjiografi ile karaciğerden kaynaklanan minimal ortak dolaşım ortaya konulmuştur.

Hastalarımızda ayrı ayrı vücut sıcaklığı takibi yapıldı. Anestezi ekibi ayrıca hipotermiyi önlemek için ikizlerde entegre blanket ve ısıtılmış mayiler kullandı. Cerrahi ekip ise ısıtılmış örtüler ve spançlar kullandı. Ancak, bebeklerde, özellikle 1 numaralı ikizde vücut sıcaklığındaki düşüş önlenemedi. Choudhary Deepak ve ark. [7] çalışmalarında hastaların vücut sıcaklığının kontrolü için anestezi yönetimine ek olarak, ısıtılmış intravenöz sıvının ve hastaya anestezi makinesi tarafından sağlanan gazın ısıtılarak verilmesini sağlamıştır. Olgumuzda, ikizleri manuel ventile etmek durumunda kaldığımız için taze gazın ısıtılması mümkün olmadı. Bu durum hipotermiyi önleyemememizde etkili olmuş olabilir.

Hastalar, hasta transferinde oluşabilecek apne ve sonrası zor entübasyon durumuna karşı entübe olarak yenidoğan yoğun bakım ünitesine devredildi. Yeni doğan yoğun bakım ünitesi takibinde ise 1 numaralı ikiz entübe halde iken, nedeni belirlenememiş şekilde desatürasyon ve sonrasında kardiyolpulmoner arrest ile eksitus olmuştur. İki numaralı bebeğin ise ekstübasyon sonrası takip ve tedavisine devam edilmiştir.

Sonuç olarak, biz omfalopagus tipi ikizlerin anestezi yönetimini tanımlamaya çalıştık. İkizlerin anestezi yönetimi iki ayrı anestezi makinesi ve ekibi ile sağlandı. Dikkate alınması gereken en önemli konular ise; ikizlerin anestezisinin iki ayrı hasta olarak düşünülüp planlanması gerektiği, kanama, sıvı yönetimi ve hipotermi gibi konuların ön planda düşünülmesi gerektiğidir. Özellikle dolaşımı ortak olan ikizlerde, ilaç etkileri ve CO_2 metabolizmasındaki beklenmeyen etkilere karşı dikkatli olmak gerekir. Ayrıca bizim olgumuzdaki gibi kalp anomalilerinde desatürasyonun daha çabuk gerçekleşebileceğini unutmamak gerekir. Ameliyat öncesinde anestezi ve cerrahi ekip beraberce bir yönetim protokolü geliştirmelidir.

Çıkar Çatışması: Yoktur
Finansal Destek: Yoktur
Hasta Onamı: Hastaya tıbbi bilgilerin kullanımı hakkında bilgi verildi.

Conflict of Interest: None
Funding: None
Informed Consent: The patient was informed about the use of medical information.

KAYNAKLAR

1. Hansen J. Incidence of conjoined twins. Lancet. 1975;306:1257. https://doi.org/10.1016/S0140-6736(75)92092-9
2. Spitz L, Kiely EM. Conjoined twins. Jama. 2003;289:1307-10. https://doi.org/10.1001/jama.289.10.1307
3. Hockley AD, Gornall P, Walsh R, et al. Management of pyopagus conjoined twins. Childs Nerv Syst. 2004;20:635-9. https://doi.org/10.1007/s00381-004-0984-5
4. Thomas JM, Lopez JT. Conjoined twins-the anaesthetic management of 15 sets from 1991-2002. Pediatric Anesthesia. 2004;14:117-29. https://doi.org/10.1046/j.1460-9592.2003.01249.x
5. Vagyannavar R, Bhattacharyya A, Misra G, Hashim M, Asmita. Craniopagus twins for magnetic resonance imaging. Saudi J Anaesth. 2017;11:509-10. https://doi.org/10.4103/sja.SJA_89_17
6. Birmole B, Kulkarni B, Shah R, et al. Xipho-omphalopagous twins-separation in the newborn. Journal of Postgraduate Medicine. 1993;39:99-101.
7. Deepak C, Vandana S, Pradeep B, Nikhil K. Anesthetic management of separation of conjoint twins: Challenges and limitations. Saudi J Anaesth. 2019;13:140-3. https://doi.org/10.4103/sja.SJA_589_18.